

УДК 615.832.9:617-072.1

Н.А. Чиж

Эндоскопическая криохирургия

UDC 615.832.9:617-072.1

N.A. Chizh

Endoscopic Cryosurgery

Реферат: В настоящем литературном обзоре обсуждается ряд вопросов, посвященных использованию криохирургического способа в экспериментальной и клинической эндоскопической хирургии. С учетом патогенетических механизмов действия низких температур на биологические структуры отмечены преимущества и недостатки применения криохирургического метода в лечебной практике. На основании данных клинических исследований показан положительный эффект криохирургических подходов с использованием эндоскопического оборудования и определены перспективы дальнейшего развития эндоскопической криохирургии.

Ключевые слова: низкие температуры, криохирургия, эндоскопия, криодеструкция, криоиммунология.

Реферат: У даному літературному огляді обговорюється ряд питань, присвячених використанню криохірургічного методу в експериментальній і клінічній ендоскопічній хірургії. З урахуванням патогенетичних механізмів дії низьких температур на біологічні структури відзначено переваги та недоліки застосування криохірургічного методу в лікувальній практиці. На підставі даних клінічних досліджень показано позитивний ефект криохірургічних підходів із використанням ендоскопічного обладнання та визначено перспективи подальшого розвитку ендоскопічної криохірургії.

Ключові слова: низькі температури, криохірургія, ендоскопія, криодеструкція, криоіммунологія.

Abstract: This literature review discusses some issues concerning the use of cryosurgical method in experimental and clinical endoscopic surgery. Considering the pathogenetic mechanisms of low temperature effect on biological structures we demonstrated here the advantages and disadvantages of cryosurgical method application in medical practice. Underpinned by the clinical research data a positive effect of cryosurgical approaches using endoscopic equipment was shown and the prospects for further endoscopic cryosurgery development were determined.

Key words: low temperatures, cryosurgery, endoscopy, cryodestruction, cryoimmunology.

Комбинированное использование лечебно-диагностических систем в эндоскопической хирургии

Широкое внедрение видеолaparоскопического метода в хирургическую практику позволило значительно улучшить качество проводимых операций [3, 95]. Благодаря постоянному совершенствованию аппаратуры, инструментария и практическому опыту врачей малоинвазивные методики проведения операций постепенно вытесняют традиционные, а в некоторых случаях они признаются «золотым стандартом» [13, 14, 47].

В современной хирургии эндоскопические операции проводятся с помощью различных диагностических установок и лечебных аппаратов. Так, интраоперационную холангиографию применяют при операциях на желчном пузыре и протоках с целью оценки проходимости желчных путей и выбора лечебной тактики [14, 46].

Кроме того, в хирургической практике широко используют ультразвуковую диагностику при лапа-

Combined use of diagnostic and therapeutic systems in endoscopic surgery

A widespread implementation of videolaparoscopic method in surgical practice has greatly improved the quality of surgeries [5, 89]. Due to a continuous improvement of the devices, tools and sharpening the skills of surgeons the minimally invasive surgical procedures are gradually replacing the standard ones, and in some cases the former were recognized as the 'gold standard' [21, 98, 93].

The current endoscopic surgeries are performed using different diagnostic systems and therapeutic devices. For example, an intraoperative cholangiography is applied due to gallbladder and ducts surgeries to assess the biliary tract patency and select the treatment strategy [98, 92].

Moreover, the ultrasound diagnostics is widely used in surgical practice for laparoscopic cholecystectomy, combined therapy of the true non-parasitic liver cysts, focal lesions of abdominal cavity parenchymal organs [84–87].

Отдел экспериментальной кримедицины, Институт проблем криобиологии и криомедицины НАН Украины, г. Харьков

*Адрес для корреспонденции: ул. Переяславская, 23, г. Харьков, Украина 61016; тел.: (+38 057) 373-74-35, факс: (+38 057) 373-59-52, электронная почта: n.chizh@ukr.net

Поступила 01.11.2016
Принята в печать 01.02.2017

© 2017 N.A. Chizh, Published by the Institute for Problems of Cryobiology and Cryomedicine

This is an Open Access article distributed under the terms of the Creative Commons Attribution License (<http://creativecommons.org/licenses/by/4.0>), which permits unrestricted reuse, distribution, and reproduction in any medium, provided the original work is properly cited.

Department of Experimental Cryomedicine, Institute for Problems of Cryobiology and Cryomedicine of the National Academy of Sciences of Ukraine, Kharkiv, Ukraine

*To whom correspondence should be addressed: 23, Pereyaslavskaya str., Kharkiv, Ukraine 61016; tel.: +380 57 3737435, fax: +380 57 373 5952, e-mail: n.chizh@ukr.net

Received November, 01, 2016
Accepted January, 01, 2017

роскопической холецистэктомии, комбинированном лечении истинных непаразитарных кист печени, очаговых поражениях паренхиматозных органов брюшной полости [42–45].

В клинической практике успешно применяется эндоскопический ультразвуковой диссектор, обеспечивающий щадящее препарирование, удаление тканей с минимальной кровопотерей [35].

При проведении лапароскопических операций специалисты часто прибегают к коагуляции биологических тканей высокочастотным электрическим переменным током [14, 21, 47] и аргоновой плазмой [7, 8], а также к коагуляции крупных сосудов (до 7 мм) электрохирургическим инструментом фирмы «Liga Sure» (США) [73, 90].

С появлением высокоэнергетических лазеров открытые операции с применением лазерной техники начали заменять видеоэндоскопическими [29]. Благодаря характеристикам современных хирургических лазеров (компактность, автономность, отсутствие специальных внешних систем охлаждения, широкий диапазон мощности и длины волны) их применяют практически во всех областях эндохирургии [51].

Важно отметить, что в онкохирургии используется метод фотодинамической терапии, который позволяет вызывать селективное разрушение опухоли с минимальным повреждением окружающей нормальной ткани [18, 51, 58].

Однако, несмотря на большой арсенал современных хирургических методов и специальной аппаратуры для разрушения патологических очагов, в каждой конкретной клинической ситуации для достижения максимальной эффективности лечения важно их рациональное и оправданное применение.

Следует отметить, что в последнее время в современной эндоскопической хирургии все чаще применяют низкие температуры, поскольку данный метод обладает рядом преимуществ, а в некоторых случаях при разрушении патологических очагов может быть рекомендован в качестве единственного или основного.

Механизмы повреждения тканей при криодеструкции. Кримоиммунология

Применение криохирургического метода обусловлено рядом преимуществ. Во-первых, он позволяет полностью разрушать патологические очаги как на поверхности, так и в глубине органа; во-вторых, заживление ткани происходит без образования грубого рубца. Кроме того, возможная повторяемость режимов криовоздействия (температура и экспозиция) повышает эффективность криохирургического вмешательства. Характерной особенностью данного метода является форми-

Clinical practice successfully involves the endoscopic ultrasound dissector, providing mild preparing and tissue removal with the minimum blood loss [74].

During laparoscopic surgeries the physicians often coagulate biological tissues with a high-frequency electric alternating current [98, 39, 93], argon plasma [25, 26], and electro-surgical instrument of Liga Sure company (USA) for large vessel (7 mm) as well [33, 68].

Appearance of high-energy lasers enabled to replace the open surgeries using the laser equipment by the video endoscopic ones [61]. Due to the characteristics of modern surgical lasers (small size, autonomy, needlessness of any special external cooling systems, wide range of power and wave-length) they are applied in virtually all the areas of endosurgery [13].

Of importance is the fact, that the photodynamic therapeutic method, which enables a selective destruction of tumor with the minimum injury of surrounding normal tissues, is very useful in oncology [13, 38, 79].

However, despite a huge arsenal of current surgical techniques and special devices for lesion foci destruction, each specific situation needs their rational and precise application to achieve the maximum therapeutic efficiency.

It should be noted that recently the low temperatures have been increasingly used in current endoscopic surgery because of this method advantages, and in some cases this method may be even recommended as the unique or principal one in lesion foci destruction.

Mechanisms of tissue injury during cryodestruction. Cryoimmunology

The application of cryosurgical method is stipulated by numerous advantages. First, it enables a complete destruction of lesion foci both on a surface and in an organ depth; secondly, no rough scar is formed during the tissue healing. In addition, an easy reproducibility of cryoeffect regimens (temperature and exposure) increases the efficiency of cryosurgical intervention. A special feature of this method is the formation of cryonecrotic boundary, *i. e.* a demarcation line between the reversible and irreversible cryogenic injuries, separating an aggressive lesion from surrounding tissues [17, 30, 35, 82, 99]. Fig. 1 demonstrates the scheme of temperature zones, formed after local cryoeffect on a tissue with cryoapplicator [82].

The cryodestruction method is the most efficient in those cases when during surgery performance it is difficult to choose the proper surgical approach because of a high probability of hollow organ perfora-



рование границы крионекроза – демаркационной линии между обратимыми и необратимыми криогенными повреждениями, отделяющей очаг деструкции от окружающих тканей [10, 15, 16, 41, 54]. На рис. 1 представлена схема температурных зон, образованных после локального криовоздействия на ткань криоаппликатором [41].

Наиболее эффективен метод криодеструкции в тех случаях, когда в ходе операции сложно выбрать тактику оперативного вмешательства из-за большой вероятности перфорации полого органа и/или кровотечения из крупных сосудов (труднодоступные места, расположение патологических очагов в области крупных сосудов) [2, 97, 99]. Под воздействием низких температур происходит гибель клеточных элементов сосуда с сохранением коллагенового каркаса, что предупреждает риск кровотечения как во время криодеструкции, так и после нее [36, 53].

Процесс криоповреждения биологических тканей очень сложный и многогранный. В настоящее время механизм криодеструкции рассматривается на молекулярном, клеточном, тканевом, органном и системном уровнях [72].

Одним из факторов повреждающего действия низких температур на клеточном уровне является вне- и внутриклеточное кристаллообразование. Обезвоживание клеток в результате кристаллизации воды приводит к денатурации белков. Изменение осмотического давления, рН и дегидратацию считают дополнительными факторами деструкции, к которым особенно чувствительны липопротеиды клеточных мембран [4, 33].

Степень повреждения клеток зависит от ряда условий, особенно от скорости охлаждения и отогрева биообъекта [23–25]. Установлено, что при ускоренном прохождении клеточной суспензии зоны фазовых превращений снижается уровень дегидратации, при этом увеличивается количество внутриклеточных кристаллов льда и вызванных ими повреждений [26, 32].

Медленное оттаивание биообъекта сопровождается рекристаллизацией внеклеточного льда, нарушением физиологических концентраций растворов солей вне и внутри клеток, что способствует их осмотическому лизису [82].

Медленное замораживание клеток приводит к зарождению, формированию и росту внеклеточных кристаллов льда, которые являются главными повреждающими факторами при сдавливании клеток [25, 31, 79]. Кроме того, на гибель клеток оказывает влияние на изменение электролитного баланса и рН [4, 32, 78]. Данные явления происходят на фоне дегградации клеточной мембраны. Показано, что в липидной части биомембраны при медленном

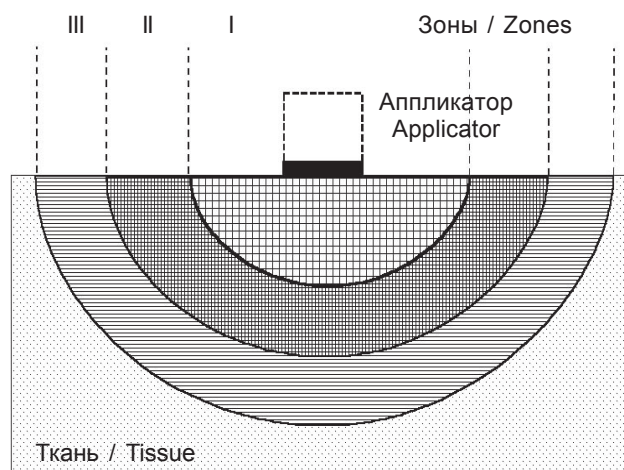


Рис. 1. Температурные зоны, образованные после локального криовоздействия на ткань криоаппликатором: I – зона замораживания, которая соответствует первоначальной зоне оледенения, возникающей после контакта ткани с криоаппликатором; II – зона охлаждения, в которой температура снижается до 0°C после перераспределения тепла; III – зона гипотермии, возникающая при криовоздействии на ткань, минимальная температура которой не выходит за пределы положительных значений.

Fig. 1. Temperature zones, formed after local cryoeffect on tissue with cryoapplicator: I – freezing zone, corresponding to a primary zone of glaciation appearing after the contact of tissue with cryoapplicator; II – cooling zone, where the temperature reduces down to 0°C after heat re-distribution; III – hypothermia zone, appearing following the cryoexposure of the tissue, the minimal temperature of which does not go beyond the limits of positive values.

tion and/or bleeding from large vessels (hard-to-reach areas, location of lesions in large vessel areas) [2, 95, 97]. Low temperature effect is accompanied with the death of cell vascular elements and preservation of collagen skeleton, thereby preventing the risk of bleeding both during cryodestruction and after it [16, 72].

The cryoinjury of biological tissues is a very complicated and versatile process. The contemporary views on mechanism of cryodestruction combines molecular, cellular, tissue, organ and system levels [32].

One of the factors of low temperature acting at cellular level is a formation of extra- and intracellular crystals. Cell dehydration, resulting from water crystallization leads to protein denaturation. A changed osmotic pressure, pH and dehydration are considered as additional destructive factors to those the cell membrane lipoproteins seem to be especially sensitive [7, 65].

The severity of cell damage depends on several conditions, in particular, cooling and thawing rates of a biological specimen [45–47]. If the phase transformation areas are passed by cell suspension with keeping very high cooling rates, the dehydration level was esta-

замораживании активируются перекисные процессы, приводящие к потере холестерина и нарушению функций митохондрий [4, 32].

На ткани и органы, которые представляют собой сложноорганизованные системы клеток и межклеточного вещества, действуют разные повреждающие факторы. Так, размер очага криодеструкции в ткани зависит, во-первых, от ее теплофизических свойств, связанных с микроциркуляцией и тканевым метаболизмом; во-вторых, от состояния воды в тканях. Особую роль в распространении ледяного фронта при криовоздействии играет расположение слоев ткани относительно криоаппликатора. Кроме этого, сложные системы внутритканевых и внутриорганных регуляторных взаимодействий обеспечивают естественную криопротекцию живой ткани, что ограничивает зону криодеструкции [56, 99].

Анализ экспериментальных и клинических данных позволил говорить о наличии первичного и вторичного повреждения клеток и тканей. В слоях, непосредственно прилегающих к зоне действия криоаппликатора, клетки гибнут вследствие некроза. При этом во всем объеме замораживаемой ткани наблюдается деструкция кровеносных сосудов микроциркуляторного русла, что вызывает вторичные изменения в виде ишемического некроза близлежащих тканей [9, 52, 55]. На рис. 2 описаны первичные и вторичные изменения в ткани печени после криодеструкции (по В.В. Шафранову [55]).

Клетки, расположенные в более глубоких слоях тканей, в первые часы после низкотемпературного воздействия находятся в состоянии белковой дистрофии или некробиоза, затем в результате апоптоза множество таких клеток погибает.

Локальное криовоздействие на ткани приводит к спазму сосудов. После оттаивания происходит расширение мелких сосудов с последующей реперфузией, что способствует миграции в зону криоповреждения клеток воспаления: лейкоцитов, лимфоцитов, макрофагов и фибробластов [9]. Замедленный кровоток в микроциркуляторном русле в присутствии поврежденных эндотелиоцитов при-

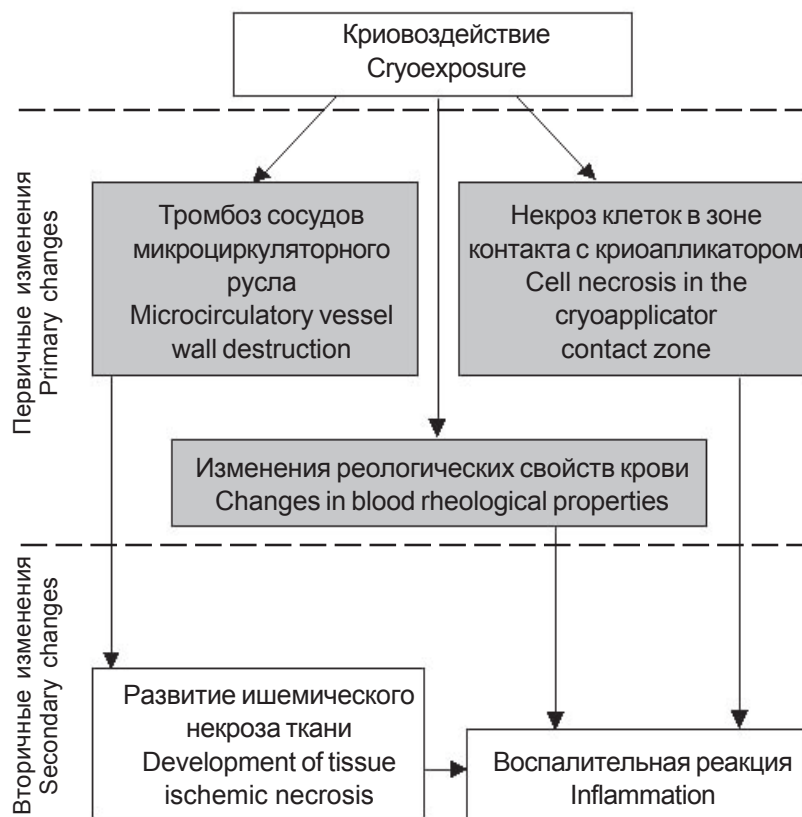


Рис. 2. Первичные и вторичные изменения в ткани печени после криодеструкции.

Fig. 2. Primary and secondary changes in liver tissue after cryodestruction.

bled to reduce, and a number of intracellular ice crystals and caused by them injuries to augment [52, 64].

Slow thawing of biological specimen is accompanied by extracellular ice recrystallization, as well as by disorder of physiological concentrations of salines outside and inside the cells, thereby contributing to their osmotic lysis [53].

Slow cell freezing results in nucleation, formation and growth of extracellular ice crystals, being the main damaging factor in terms of cell compression [47, 49, 66]. Additionally, the cell death is affected by a changed electrolyte balance and pH [7, 48, 64]. These phenomena occur on the background of cell membrane degradation. The peroxidation processes in the biomembrane lipid bilayer were shown as activated during slow freezing, resulting in cholesterol loss and mitochondrial function disorder [7, 64].

The tissues and organs are the highly organized systems of cells and intercellular substance, and the mentioned above damaging factors are complemented by more complex ones. For example, the cryodestruction focus size in tissue depends firstly

водит к агрегации тромбоцитов и последующему тромбозу, что является дополнительным повреждающим фактором [28, 66, 67, 80].

Следует отметить, что тромбоз микрососудистой русла обеспечивает надежный гемостаз [41, 52, 58]. В центральной зоне криовоздействия гибель клеток происходит вследствие некроза, а на периферии, где температуры не достигают критического уровня кристаллообразования, – апоптоза [80, 94].

На основании результатов многолетних экспериментальных и клинических исследований криодеструкции биологической ткани были определены основные принципы проведения криохирургических операций и технические требования к криохирургической аппаратуре, от соблюдения которых зависит эффективность проводимого лечения.

Оптимальными параметрами для криодеструкции патологических очагов являются высокая скорость замораживания (выше 10 град/мин и скорость продвижения фронта замораживания более 0,5 мм/мин) и медленная (самостоятельная) скорость оттаивания тканей до полного исчезновения ледяной зоны (зона льда под аппликатором) [28]. Максимальный повреждающий эффект наступает при температуре криоаппликатора ниже -50°C и продолжительности криовоздействия не менее 3 мин. Степень повреждения тканей после криодеструкции повышается с увеличением количества циклов «замораживания-оттаивания» [28].

Низкие температуры, кроме прямого деструктивного действия на ткани, могут оказывать опосредованное влияние и на иммунную систему [49]. Противоопухолевая активация иммунной системы под влиянием криодеструкции получила название «криоиммунологический ответ» [59, 92]. Однако в литературе сведения о данном феномене противоречивы. Существует мнение, что степень и направленность иммунного ответа (активация или супрессия) зависят от исходного состояния иммунной системы организма, а использование низких температур может способствовать активации как клеточного, так и гуморального иммунитета [92].

Иммунный ответ определяется объемом ткани, которая подвергается воздействию низких температур [92]. Экспериментально показано, что при частичной криодеструкции опухолевого очага в печени показатель выживаемости крыс был значительно выше, чем при тотальном крионекрозе опухоли [71]. Аналогичный иммуностимулирующий эффект после локальной криоабляции печени был установлен и при экспериментальном циррозе печени [11, 41, 52].

Известно, что степень иммунного ответа зависит от уровня и профиля цитокинов, которые образуются при криодеструкции. Некротизированная

on its thermal properties, associated to microcirculation and tissue metabolism, and secondly on water state in tissues. A special role in ice front propagation under cryoeffect belongs to the tissue layer location relative to a cryoapplicator. Moreover, the complicated systems of intratissue and intraorgan regulatory relationships provide a natural cryoprotection in living tissue, limiting thereby the cryodestruction area [77, 97].

The experimental and clinical data analysis enabled suggesting the presence of primary and secondary cell and tissue damages. In the layers, being directly adjacent to the cryoapplicator coverage area, the cells die from necrosis. Herewith in the whole volume of frozen tissue we observe the microvascular destruction, which causes secondary changes in the form of ischemic necrosis of adjacent tissues [15, 29, 76]. The primary and secondary changes in liver tissue after cryodestruction are described in the Fig. 2 (according to V.V. Shafranov [76]).

The cells, located in deeper layers of tissues suffer from either protein dystrophy or necrobiosis in the first hours after low temperature exposure, then a significant amount of these cells die because of apoptosis.

Local cryoexposure in tissues results in a vascular spasm. After thawing the small vessel dilatation, followed by reperfusion occurs, thereby promoting the migration of inflammatory cells, *i. e.* leukocytes, lymphocytes, macrophages and fibroblasts, towards cryodamage zone [69]. Decelerated blood flow in microvasculature in the presence of damaged endothelial cells leads to platelet aggregation and subsequent thrombosis, and in a became an additional damaging factor [22, 23, 50, 60].

Of note is the fact, that the microvascular thrombosis provides a proper hemostasis [15, 79, 82]. In the central zone of cryoexposure the cell death results from necrosis, but in the periphery, where temperatures do not reach the critical level of crystal formation it occurs because of apoptosis [50, 88].

The findings resulted from long-term experimental and clinical trials on cryodestruction of biological tissues allowed to make the basic principles of cryosurgery performance as well as to develop technical requirements for cryosurgical devices, the compliance of which affects the efficiency of provided therapy.

A high freezing rate (above 10 deg/min and the rate of freezing front propagation more than 0.5 mm/min) and a slow (non-controlled) rate of tissue thawing until a complete ice zone disappearance (under the applicator) are the optimal parameters for lesion foci cryodestruction [60]. The maximum damaging effect occurs at cryoapplicator temperature

ткань опухоли является адъювантом гуморального иммунного ответа [89]. После криодеструкции антигены опухолевой ткани более доступны для антиген-презентирующих клеток. Кроме того, криодействие стимулирует перемещение в очаг повреждения иммунокомпетентных клеток (макрофагов и дендритных клеток). Макрофаги, которые мигрируют в зону криодеструкции, могут инициировать гуморальный ответ, а проникновение дендритных клеток и их созревание до антиген-презентирующих клеток усиливает Т-клеточное звено иммунного ответа [59, 92].

На сегодняшний день до конца не установлены все механизмы и составляющие криоиммунологического ответа, поэтому исследование данного вопроса вызывает повышенный интерес.

Эндоскопическая криохирurgia в эндокринологии

В экспериментальном исследовании M.S. Kuriana [76] показана эффективность использования криохирургических методов в лечении патологии щитовидной и паращитовидных желез на модели свиньи. При проведении оперативных вмешательств на шее был успешно применен эндоскопический подход. По результатам гистологического исследования установлено, что локальная деструкция щитовидной и паращитовидных желез приводит к их полному разрушению без повреждения окружающих тканей. Подтверждением эффективности операции служили данные, полученные на 40-е сутки после вмешательства, которые показали отсутствие значимых отличий уровня свободного T_4 и кальция от дооперационных значений [76].

В работе В.И. Сипитого [39] показан положительный эффект использования криохирургических подходов при трансназально-трансфеноидальной криохирургии аденом гипофиза. Установлено, что с помощью метода эндовидеомониторинга можно оптимизировать тактику оперативного вмешательства. Применение эндоскопов с угловой оптикой позволило значительно расширить зону осмотра при хирургическом вмешательстве в условиях хорошей освещенности, увеличить объем манипуляций в хиазмально-селлярной области [1]. Метод стереотаксической селективной криодеструкции аденом гипофиза позволяет минимизировать травматичность, максимально сохранить интактные ткани гипофиза, значительно снизить риск послеоперационных инфекционных осложнений и ликвореи, а также улучшить качество жизни пациентов [48]. В работе В.Ю. Черемилло [50] показано, что трансфеноидальный подход в хирургии больших и гигантских аденом по сравнению с транскраниальным позволяет существенно уменьшить число

below -50°C and cryoexposure duration for at least 3 min. The severity of tissue injury after cryodestruction increases with the rise in freeze-thawing cycle number [60].

In addition to a direct destructive effect on tissues, low temperatures may cause an indirect influence on immune system as well [90]. Antitumor activity of immune system under cryodestruction was defined as 'cryoimmunological response' [1, 71]. However, the reports on this phenomenon are quite contradictory. It is believed that the strength and direction of immune response (activation or suppression) depend on initial state of immune system, and the use of low temperatures may promote the activation of both cellular and humoral immunity [71].

An immune response is determined by the amount of tissue affected by low temperatures [71]. The survival of rats exposed to an experimental partial cryodestruction of tumor focus in liver was shown to be significantly higher than that after total tumor cryonecrosis [31]. A similar immunostimulating effect after local liver cryoablation was established under experimental liver cirrhosis too [15, 18, 82].

The rate of immune response is known to depend on the profile and level of cytokines synthesized during cryodestruction. The necrotized tumor tissue is an adjuvant of humoral immune response [67]. After cryodestruction the antigens of tumor tissue are more accessible for antigen-presenting cells. In addition, the cryoexposure stimulates the transfer of immunocompetent cells (macrophages and dendritic cells) to lesion focus. The macrophages, migrating towards the cryodestruction zone may initiate a humoral response, and the penetration of dendritic cells and their maturation up to antigen-presenting cells enhance T cell immune response [1, 71].

Currently, all the mechanisms and components of cryoimmunological response have not been fully established yet, therefore these studies are of an increased interest.

Endoscopic cryosurgery in endocrinology

The experimental study of Kuriana M.S. [43] demonstrated a successful use of cryosurgical techniques in thyroid and parathyroid gland therapy in a pig model. An endoscopic approach was successfully applied in neck surgeries. The local destruction of thyroid and parathyroid glands was established using histological assessment to result in their complete destruction without any injury of surrounding tissues. The efficiency of the surgery was confirmed by the data, obtained to day 40 after intervention, showing that the level of free T_4 and calcium did not statistically and significantly differ from the pre-surgery values [43].



интраоперационных (с 23,2 до 12%) и послеоперационных (с 27,9 до 13%) осложнений, а также минимизировать показатели послеоперационной летальности (с 7 до 3%).

Эндоскопическая криохирургия в отоларингологии

Криодеструкция небных миндалин – малоинвазивный и эффективный метод хирургического лечения хронического тонзиллита у взрослых и детей [17], который можно проводить в амбулаторных условиях под местной анестезией. Преимуществами эндоскопического криовоздействия являются быстрое и бескровное разрушение патологической ткани с дальнейшим восстановлением нормальной структуры и функциональной активности оставшейся небной миндалины, а также с гибелью патогенной микрофлоры. К недостаткам данного метода можно отнести необходимость проведения криодеструкции в несколько этапов [40].

Объективным критерием эффективности криохирургического метода является нормализация всех иммунологических показателей небных миндалин. Для исчезновения симптомов хронического тонзиллита и восстановления функции небных миндалин проводят 2–3 сеанса криодеструкции. Полная эпителизация наступает через месяц [12, 40].

В работе Р.С. Саркисян [37] показан положительный эффект криоэндоскопических операций на трахее и бронхах при опухолях и стенозах. При паллиативном лечении больных раком, папилломатозом трахеи или бронха эндоскопическое удаление внутрипросветной части опухоли сочетают с криодеструкцией ее основания. Криовоздействие целесообразно применять для радикального удаления микроинвазивного рака и неэпителиальных доброкачественных опухолей (гемангиомы, лейомиомы, липомы, фибромы, хондромы, гамартомы и др.).

По данным, приведенным в работе М.А. Русакова [34], наиболее безопасным при удалении злокачественных опухолей трахеи (механическое удаление, лазерная коагуляция, электрокоагуляция, криодеструкция) является криохирургический метод ввиду отсутствия интраоперационных осложнений.

Эндоскопическая криохирургия грудной полости

Развитию клинической торакальной криохирургии способствовали экспериментальные работы на животных. Первое масштабное исследование в Европе по лечению бронхиальной карциномы с помощью специально разработанного жесткого зонда было проведено в 1986 г. [84].

V.I. Sipity [80] demonstrated a positive effect of using cryosurgical approaches in transnasal-transsphenoidal cryosurgery of pituitary adenomas. The application of endometric video-assisted monitoring was established as capable to optimize the surgery tactics. The use of endoscopes with angled optics enabled to greatly extend the clearly visible area during surgery, and to widen the possible manipulations in chiasmosellar area [4]. The selective stereotactic cryodestruction of pituitary adenomas enables to minimize the injury rate, to maximally preserve the intact pituitary tissues, and significantly reduce the risk of postoperative infectious complications and liquorrhea, as well as to improve the life quality of patients [91]. V.Yu. Cherebillo [12] proposed a transsphenoidal approach vs. transcranial one in surgery of large and giant adenomas as capable to significantly reduce a number of intraoperative (from 23.2 to 12%) and postoperative (from 27.9 to 13%) complications, as well as to minimize the postoperative mortality indices (from 7 to 3%).

Endoscopic cryosurgery in otolaryngology

Cryodestruction of tonsils is a minimally invasive and efficient method for surgery of chronic tonsillitis in adults and children [37], which may be performed on outpatient basis under local anesthesia. Rapid and bloodless destruction of pathological tissue with further recovery of normal structure and functional activity of the remaining tonsil, providing the elimination of pathogenic microflora death as well as the advantages of endoscopic cryoeffect. The need for several steps in cryodestruction may be referred to this method disadvantages [81].

The objective criterion for cryosurgical method efficiency is the normalization of all the immunological indices of tonsils. In order to eliminate the chronic tonsillitis symptoms and recover the tonsil functions 2–3 cryoablation sessions are performed. Complete epithelialization occurs a month later [20, 81].

R.S. Sarkisyan [73] showed a positive effect of cryoendoscopic surgeries in trachea and bronchi in tumors and stenoses. An endoscopic removal of intraluminal part of tumor is combined with cryodestruction of its base is performed during palliative therapy in patients with tracheal/bronchial cancer or papillomatosis. The cryoexposure is expedient for radical removal of microinvasive cancer and non-epithelial benign tumors (hemangioma, leiomyoma, lipoma, fibroma, chondroma, hamartoma etc.).

As reported by Rusakov M.A. [70] a cryosurgical method is the safest one when removing malignant tracheal tumors (mechanical removal, laser coagulation, electrocoagulation, cryoablation) due to no intraoperative complications.



Криохирургический метод, основанный на разрушении тканей с помощью низких температур, нацелен на лечение пациентов с неоперабельным центральным обструктивным раком легких. Эндобронхиальная криотерапия с применением жестких и гибких криозондов по сравнению с другими методами лечения наиболее эффективна, поскольку минимизирует осложнения и хорошо переносится пациентами [63, 96]. Для лечения местнораспространенного рака легких в настоящее время используют чрескожную криоабляцию. Криовоздействие у больных с нерезектабельной опухолью приводит к уменьшению массы оставшейся опухолевой ткани и тем самым способствует восстановлению легочного и дыхательного объема, обеспечивает условия для проведения лучевой и химиотерапии, а также продлевает ремиссию [58, 74].

Криохирургическая абляция позволяет улучшить качество жизни пациентов при тяжелых стадиях заболевания. Кроме того, состояние больных раком легких (30%), как правило, усугубляется центральной обструкцией дыхательных путей – тяжелейшим синдромом, который может быть причиной нетрудоспособности и смертности [74].

К недостаткам данного метода можно отнести отсутствие универсальных криозондов для бронхоскопов и отсроченные результаты криотерапии, связанные с удалением некротических тканей, которые проявляются дыхательной недостаточностью вследствие обструкции дыхательных путей [66, 68, 77].

Клинически доказана эффективность использования криоабляции при нарушении сердечного ритма [62], что позволило кардиохирургам применять данный метод как в сочетании с вмешательствами на клапанах сердца при ишемической болезни сердца, так и самостоятельно [62]. По данным литературы торакоскопические технологии позволяют безопасно осуществлять резекцию ушка левого предсердия, а также выполнять абляцию коллектора легочных вен на работающем сердце при лечении фибрилляции предсердий [5]. В будущем подобные операции можно будет проводить не только радиочастотным и ультразвуковым [5], но и криохирургическим способом.

Эндоскопическая криохирurgia в гастроэнтерологии

В экспериментальной гастроэнтерологии на модели свиней продемонстрирована возможность применения низких температур в дистальной части пищевода с помощью специальной криогенной системы, снабженной эзофагоскопом [75]. Исследования показали, что криохирургический метод позволяет индуцировать контролируемый поверхностный некроз слизистой оболочки пищевода с

Endoscopic thoracic cryosurgery

Development of clinical thoracic cryosurgery was promoted by experimental trials in animals. The first large-scale research in Europe on bronchial carcinoma therapy with a special rigid probe was implemented in 1986 [56].

Cryosurgical method, based on tissue destruction by means of low temperatures, is aimed to treat patients with unresectable central obstructive lung cancer. Endobronchial cryotherapy with rigid and flexible cryoprobes is the most efficient method among others because of minimum complications and good tolerability in patients [10, 94]. A percutaneous cryoablation is now used to treat the locally advanced lung cancer. The cryoeffect in patients with unresectable tumors results in the reduction of remained tumor tissue mass, thereby contributing to the pulmonary and tidal volume recovery and providing conditions for radiation and chemotherapy treatment, and prolonging remission as well [34, 79].

Cryosurgical ablation enables improving the life quality of patients at severe stages of the disease. In addition, the state of patients with lung cancer (30%), as a rule, is augmented by the central respiratory obstruction, a severe syndrome, which may result in disability and mortality [34].

The disadvantages of the methods include the absence of standard cryoprobes for bronchoscopes, and delayed results of cryotherapy, associated with necrotic tissue removal, which are manifested in respiratory failure due to airway obstruction [23, 24, 44].

The use of cryoablation in cardiac arrhythmias was clinically proven [9]. The cardiac surgeons have managed to apply this method either together with interventions in heart valves in coronary heart disease or as a single treatment [9]. As reported in literature the thoracoscopic technologies enable a safe resection of left atrial appendage, and ablation of pulmonary veins collector on a beating heart in the frames of atrial fibrillation therapy [8]. It is highly possible, that future surgical interventions will be done not only with RF and ultrasound ways [8], but with cryosurgery as well.

Endoscopic cryosurgery in gastroenterology

Gastroenterological experiments in pigs demonstrated the possibility of low temperature treatments in distal esophagus using the special esophagoscope-supplied cryogenic system [36]. The studies demonstrated that cryosurgical method induced the controlled superficial necrosis of esophageal mucosa, followed by its complete healing [36], accompanied with the stricture formation across entire esophagus in 3 of 20 patients.

P.J. Pasricha [58] presented the findings of experimental and clinical cryotherapy application in esopha-



последующим полным ее заживлением [75], но при этом у 3-х из 20 пациентов по всей окружности пищевода отмечается образование стриктур.

В работе P.J. Pasricha [86] представлены результаты экспериментального и клинического применения криотерапии на пищеводе. С помощью катетера, позволяющего доставлять жидкий азот через эндоскоп, на модели собак проводили криовоздействие на дистальную часть пищевода. При анализе гистологических препаратов через три недели после воздействия была установлена полная реэпителизация очага криодеструкции.

В работе В.И. Пономарева [30] представлены результаты воздействия низкими температурами на рубцы при стенозах пищевода у детей. Неподвижным аппликатором на аппарате КМТ-2 (ОАО «Еламед», Россия) проводили криовоздействие на мембранозные рубцы пищевода и гортани. Использование мобильного криоаппликатора оправдано в случаях протяженных рубцов пищевода как в качестве самостоятельного метода лечения, так и в комплексе с бужированием [30].

Данные многоцентровых исследований подтверждают возможность использования указанного способа лечения как при предраковых состояниях заболеваний пищевода (пищевод Баррета и дисплазия), так и при начальной форме опухолевого процесса [93]. После эндоскопической криотерапии у 72–100% пациентов наблюдалось полное излечение пищевода Баррета, а у 61–100% больных с ранней стадией рака пищевода – полное выздоровление [70].

В работе В. Greenwald [70] показано, что криохирургический подход безопасен и хорошо переносится пациентами с раком пищевода. Наибольшая его эффективность в качестве паллиативного метода лечения отмечается на более поздних стадиях заболевания, что связано с хорошим локальным контролем криовоздействия, отсутствием серьезных побочных эффектов и низким процентом осложнений [70, 86].

Схема криовоздействия на патологически измененную ткань печени обусловлена особенностями строения данного органа. Во-первых, криохирургическая аппаратура должна обладать достаточно большой хладопроизводительностью, поскольку печень имеет большую массу и мощный кровоток [97]. Во-вторых, экспериментально установлено, что криодеструкция при сверхнизких температурах приводит к образованию в печени очага крионекроза, размер которого зависит от экспозиции. В течение 4–8 недель после криодеструкции происходит замещение асептического некроза соединительнотканью «нежным» рубцом [2, 27, 43].

В 1997 г. в Канаде была впервые проведена лапароскопическая криохирургическая операция у пациентов с опухолью печени. В 1998 г. во Франции появи-

гус. The cryoexposure was done in canine distal esophagus using catheter, allowing the liquid nitrogen delivery through endoscope. Histological analysis three weeks later exposure revealed a complete re-epithelialization of cryoablation focus.

The outcomes of low temperature exposure on corrosive strictures of esophagus in children were reported by V.I. Ponomarev [62]. The cryoexposure was performed onto membranous esophageal and laryngeal strictures using a fixed applicator of KMT-2 device (JSC Elamed, Russia). The use of a mobile cryoapplicator is justified in cases of extensive esophageal scars, both as an independent therapeutic method and jointly with bougienage [62].

The data of multicenter studies confirmed the possibility of using this therapeutic method both in precancerous states of esophageal diseases (Barrett's esophagus and dysplasia), and initial form of tumor process [83]. After endoscopic cryotherapy a complete recovery was observed in 72–100% of patients with Barrett's esophagus, and 61–100% of patients with early-stage esophageal cancer were completely cured [28].

B. Greenwald demonstrated a cryosurgical approach to be safe and well tolerated in patients with esophageal cancer. Its highest efficiency as a palliative therapeutic method was observed at the later disease stages, and it was due to a good local control of cryoexposure, absence of severe side effects and low complication rate [28, 58].

The procedure of cryoexposure on pathologically changed liver tissue depends on structural features of this organ. Firstly, the cryosurgical devices should have a sufficiently high cooling capacity, since the liver has a large mass and powerful blood circulation [95]. Secondly, the cryosurgery at ultra-low temperatures was experimentally established to result in formation of cryonecrotic focus in the liver, the size of which depended on exposure. Following 4–8 weeks after cryoablation the avascular necrosis was replaced by 'soft' scar of connective tissue [2, 54, 85].

The first laparoscopic cryosurgery in the patients with liver tumor was performed in 1997 in Canada. In 1998, the therapy of unresectable liver tumor by means of a percutaneous cryoablation was reported in France.

The expediency to use low temperatures in laparoscopic subtotal cholecystectomy was demonstrated in experimental studies [11]. In particular, the cryodestruction of mucous membrane of the remained part of gallbladder posterior wall extends the possibilities for laparoscopic cholecystectomy in acute calculous cholecystitis. The cryodestruction is then carried out when the removal of posterior wall

лось сообщение о лечении неоперабельной опухоли печени с применением чрескожной криодеструкции.

В экспериментальных работах показана целесообразность использования низких температур при лапароскопической субтотальной холецистэктомии [6]. В частности, криодеструкция слизистой оболочки оставшейся части задней стенки желчного пузыря расширяет возможности лапароскопической холецистэктомии при остром калькулезном холецистите. Она выполняется в том случае, когда из-за рубцовых изменений возникают технические трудности отделения задней стенки желчного пузыря от ложа [6, 57]. Кроме того, криовоздействие в отличие от электрокоагуляции не приводит к гибели паренхимы печени, а, напротив, стимулирует местные иммунологические реакции, способствующие ускорению регенерации [41, 52, 81].

Криодеструкция показана большинству пациентов с раком поджелудочной железы, поскольку она может заменить стандартную операцию. Литературные данные подтверждают возможность проведения криодеструкции пациентам с местно-распространенным и неоперабельным раком поджелудочной железы, а также криоабляции при локальных рецидивах заболевания [88, 98].

Эндоскопическая криохирurgia в урологии

Эндоскопический метод позволяет визуально оценить место патологического образования забрюшинного пространства и интраоперационно решить вопрос об объеме и характере оперативного вмешательства. Криоабляция почек позиционируется как альтернатива классическому способу удаления опухолей почек [85]. По сравнению с радиочастотной абляцией криодеструкция обладает рядом преимуществ: возможность четкого контроля за краями ледяного шара и наличие менее выраженных изменений вокруг зоны абляции после первичного воздействия [60, 65, 83].

В настоящее время криоабляция простаты представляет собой малоинвазивный и высокоэффективный способ лечения рака предстательной железы. Лечение сопровождается небольшим количеством осложнений и позволяет добиться высокой безрецидивной выживаемости [64]. Первая криоабляция простаты была проведена в 1966 г. М. Gonder с использованием одной трансуретральной иглы для лечения инфравезикальной обструкции, вызванной увеличением предстательной железы. В качестве хладагента использовался жидкий азот, а процесс замораживания контролировался пальпаторно *per rectum* [69].

Криоабляция предстательной железы – локальное замораживание и девитализация тканей. Данный метод позволяет создать зону некроза необходимой формы и размера для деструкции пора-

of gallbladder from the bed is technically complicated [11, 78]. In addition, the cryoexposure does not result in hepatic parenchyma destruction unlike electrocoagulation, but rather stimulates local immunological reactions, contributing to accelerated regeneration [15, 51, 82].

The cryodestruction is a proper choice for most patients with pancreatic cancer, because it may replace the standard surgery. The reported data confirm a possibility to perform cryodestruction in patients with locally advanced and unresectable pancreatic cancer, as well as to do cryoablation in local recurrences of the disease [63, 96].

Endoscopic cryosurgery in urology

The endoscopic method enables to visually assess the retroperitoneal mass location and choose the extent and type of the intervention directly during surgery. Renal cryoablation is positioned as an alternative to the standard method for renal tumor removal [57]. If compared to radiofrequency ablation the cryodestruction has several advantages, *i. e.* a distinct control for ice ball edges and the presence of less pronounced changes around the ablation zone after initial exposure [3, 19, 55].

Nowadays the prostate cryoablation is a less invasive and highly efficient method for prostate cancer therapy. The treatment is accompanied by a low number of complications and enables achieving a high disease-free survival [14]. The first prostate cryoablation was carried out in 1966 by M. Gonder using a transurethral needle to treat the enlarged prostate-caused infravesicular obstruction. Liquid nitrogen was used as a cooling agent and freezing was controlled by palpation *per rectum* [27].

The prostate cryoablation is a local freezing and devitalization of tissues. This method allows making a necrotic zone of necessary shape and size for destruction of diseased gland tissue and preservation of adjacent healthy tissue [6, 59]. The US and the European Association of Urologists recognized the cryoablation as a clinical method for localized prostate cancer therapy.

Nowadays three types of prostate cryodestruction have been applied. The most efficient is the endoscopic cryotherapy, carried out through epicystoma under endoscopic control with cold exposure twice by 10 min with 5–7 min interval. The necrotic masses are then washed out through epicystoma within 3–4 weeks.

Endoscopic cryosurgery in gynecology

There are some findings on intrauterine cryosurgical intervention to treat endometrial pathology [30, 42, 98]. A.Ya. Senchuk [75] described in details the technique of endoscopic cryosurgical treatment of



женной ткани железы и прилежащей к ней здоровой ткани [61, 87]. Американская и Европейская ассоциация урологов признали криоабляцию клиническим методом терапии локализованного рака предстательной железы.

На сегодняшний день применяют три вида криодеструкции предстательной железы. Наиболее эффективна эндоскопическая криодеструкция, которую проводят через эпицистостому под эндоскопическим контролем с холодной экспозицией два раза по 10 мин с интервалом 5–7 мин. Дальнейшее отмывание некротических масс осуществляют через эпицистостому в течение 3–4 недель.

Эндоскопическая криохирургия в гинекологии

В литературных источниках представлены результаты внутриматочного криохирургического вмешательства с целью лечения патологии эндометрия [14, 22, 10]. В работе А.Я. Сенчука [38] подробно описана методика эндоскопического криохирургического лечения предопухолевых заболеваний матки (гиперпластические процессы и полипоз эндометрия, аденомиоз, аденоматоз) с помощью установки «Крио-Пульс» (НПФ «Пульс», Украина), в которой в качестве хладагента используется жидкий азот. В зависимости от размеров полости матки и вида патологии осуществляется 3–4 криоаппликации внутриматочным зондом, охлажденным до температуры –130, –170°C. По результатам лечения установлено, что внутриматочная органосохраняющая криохирургическая операция позволяет повысить эффективность лечения гиперпластических заболеваний эндо- и миометрия до 94,0% и предотвратить тромбоэмболические осложнения [38].

Эндоскопическая криохирургия суставов

В работе Е.В. Кожевникова [19] показано, что воздействие артроскопическим криоаппликатором на область коленного сустава, разрушенного вследствие травм и/или дегенеративно-дистрофических изменений, стимулирует хондрогенез суставного хряща и приводит к формированию хрящевого фиброзно-гиалинового регенерата.

Артроскопическая криопластика, дополненная при необходимости парциальной или тотальной менискэктомией, частичной хейлэктомией, синовэктомией, может быть операцией выбора при хирургическом лечении последствий травм и остеоартроза коленного сустава. Ее проведение уменьшает выраженность суставного синдрома, увеличивает период ремиссии [20].

Метод артроскопической криодеструкции хорошо себя зарекомендовал и для удаления синовиальной оболочки суставов при бурситах различной локализации и хроническом артрите [20].

pre-cancerous uterine diseases (hyperplasia and polyps of endometrium, adenomyosis, adenomatosis) using Cryo-Pulse device (RPC Pulse, Ukraine), where a liquid nitrogen was used as a cooling agent. Depending on size of uterine cavity and type of pathology there were performed 3 or 4 cryoapplications with the intrauterine probe cooled down to –130 or –170°C. The treatment outcome allowed to conclude that an intrauterine organ-preserving cryosurgery could improve the therapeutic efficiency of hyperplastic diseases of endo- and myometrium up to 94.0% and prevent thromboembolic complications [75].

Endoscopic cryosurgery of joints

The exposure of arthroscopic cryoapplicator to a knee area, destroyed due to traumas and/or degenerative-dystrophic changes, was demonstrated by E.V. Kozhevnikov [40] as a factor stimulating the chondrogenesis of articular cartilage and causing the regeneration of fibrous-hyaline cartilage.

The arthroscopic cryoplasty, performed together with either partial or total meniscectomy, partial cheilectomy, synovectomy, may be the surgery of choice during surgical treatment of trauma consequences and the knee osteoarthritis. Its performance reduces the articular syndrome severity, increases the disease-free periods [41].

The arthroscopic cryodestruction showed good results for joint synovial membrane removal in cases of bursitis with different localization and chronic arthritis as well [41].

When selecting the tactics of endoscopic intervention of importance is to take into account the extent and ease of destruction for specific lesion focus by any way, the cost of purchase and maintenance of equipment, as well as training course for endoscopist.

In this review we tried to emphasize the main areas of application of low temperatures in endoscopic surgery, as well as to show the therapeutic efficiency of this method when treating many diseases due to its low rate of injuries and preservation of life quality in patients. This fact determines the choice of using low temperatures as a soft way to perform surgical procedures for lesion destruction.

The cryodestruction enables extending the area of operability and resectability of tumors, and the constant improving of cryosurgical technologies, equipment, and monitoring techniques makes cryosurgery to be one of the most important components of combined and integrated treatment of cancer patients.

The research in this field of surgery could be prospective in terms of extending the applications of low temperatures in endoscopic surgery, which will improve the outcome of patients treatment.



При выборе тактики эндоскопического вмешательства важно учитывать на сколько легко и в какой мере разрушается конкретный патологический очаг тем или иным способом, стоимость приобретения и обслуживания аппаратуры, а также подготовку врача-эндоскописта.

В настоящем обзоре мы попытались акцентировать внимание на основных областях применения низких температур в эндоскопической хирургии и показать эффективность лечения данным способом многих заболеваний с минимальной травматичностью и сохранением качества жизни пациентов. Этим определяется выбор использования низких температур в качестве щадящего способа выполнения хирургических манипуляций для разрушения патологических очагов.

Метод криодеструкции позволяет расширить рамки операбельности и резектабельности опухолей, а совершенствование технологий выполнения криохирургических операций, криохирургического оборудования, методик мониторинга делает криохирургию одним из наиболее важных компонентов комбинированного и комплексного лечения онкологических больных.

Перспективы развития исследований в данной области хирургии состоят в расширении использования низких температур в эндоскопической хирургии, что позволит улучшить результаты хирургического лечения больных.

Литература

1. Азизян В.И., Григорьев А.Ю., Иващенко О.В. Эндоскопическая хирургия аденом гипофиза: исторический обзор // Эндокрин. хирургия. – 2015. – Т. 9, №2. – С. 5–14.
2. Альперович Б.И., Мерзликин Н.В., Сало В.Н. и др. Криохирургия очаговых поражений печени // Бюл. сиб. медицины. – 2011. – Т. 11, №1. – С. 143–150.
3. Байтингер В.Ф. Эндоскопическая хирургия // Вопросы реконструк. и пласт. хирургии. – 2010. – Т. 33, №2. – С. 43–46.
4. Белоус А.М. Грищенко. В.И. Криобиология – К.: Наук. думка, 1994. – 432 с.
5. Бокерия Л.А., Махалдиани З.Б. Торакоскопическая хирургия на работающем сердце. II Выполнение процедуры «лабиринт» с помощью радиочастотной и ультразвуковой абляции // Анналог. аритмологии. – 2005. – Т. 2, №3. – С. 63–72.
6. Бычков С.А. Лапароскопическая субтотальная холецистэктомия при остром холецистите // Вісник Харк. нац. ун-ту ім. В.Н. Каразіна. – 2005. – №705; серія: Медицина. – Вип. 11. – С. 52–58.
7. Гаспаров А.С., Бурлев В.А., Дубинская Е.Д., Дорфман М.Ф. Эффективность применения аргонплазменной коагуляции в акушерстве и гинекологии // Рос. вестник акушера-гинеколога. – 2011. – Т. 11, №2. – С. 33–36.
8. Голяновский О.В., Мехедко В.В., Жесткова А.Е. и др. Преимущества аргонплазменной коагуляции в лечении доброкачественных процессов шейки матки // Тавр. мед.-биол. вестник. – 2012. – Т. 15, №2. – С. 68–71.

References

1. Ablin R.J., Soanes W.A., Gonder M.J. Prospects for cryoimmunotherapy in cases of metastasizing carcinoma of the prostate. *Cryobiology* 1971; 8: 271–279.
2. Alperovich B.I., Merzlikin N.N., Salo V.N. et al. Cryosurgery of focal liver diseases. *Byulleten Sibirskoy Meditsiny* 2011; 11(1): 143–150.
3. Aron M., Kamoi K., Remer E. et al. Laparoscopic renal cryoablation: 8 year, single surgeon outcomes. *Journal of Urology* 2010; 183(3): 889–895.
4. Azizyan V.N., Grigoriev A.Y., Ivashenko O.V. Endoscopic surgery of pituitary adenomas. Historical overview. *Endocrin Khirurgiya* 2015; 9(2): 5–14.
5. Baitinger V.F. Endoscopic Surgery. *Voprosy Vosstanovitel'noy i Plasticheskoy Khirurgii* 2010; 33(2): 43–46.
6. Baust J.M., Klossner D.P., Robilotto A. et al. Vitamin D3 cryosensitization increases prostate cancer susceptibility to cryoablation via mitochondrial-mediated apoptosis and necrosis. *BJU Int* 2012; 109(6): 949–958.
7. Belous A.M., Grischenko V.I. *Cryobiology*. Kyiv: Naukova Dumka; 1994.
8. Bockeria L.A., Mahaldiani Z.B. Thoracoscopic surgery on beating heart. II. Performance of «maze» procedure with radiofrequency and ultrasound ablation. *Annaly Aritmologii* 2005; 2(3): 63–72.
9. Bredikis A., Wilber D. *Cryoablation of cardiac arrhythmias*. Philadelphia, PA: Saunders; 2011.
10. Browning R., Parrish S., Sarkar S., Turner J. First report of a novel liquid nitrogen adjustable flow spray cryotherapy (SCT) device in the bronchoscopic treatment of disease of the central tracheo-bronchial airways. *J Thoracic Disease* 2013; 5(3): 103–106.
11. Bychkov S.A. Laparoscopic subtotal cholecystectomy in acute cholecystitis. *Journal of V.N. Karazin Kharkiv National University, Series «Medicine»* 2005; 705 (Issue 11): 52–58.
12. Cherebillo V.Yu. Transsphenoidal endoscopic surgery in a combined therapy of pituitary adenomas. *International Journal of Endocrinology* 2008; 17(5): 32–39.
13. Cherekhovskaya N.E., Geynits A.V., Lovacheva O.V., Povalyayev A.V. *Lasers in endoscopy*. Moscow; MEDpress-inform; 2011.
14. Chin J.L., Lim D., Abdelhady M. Review of Primary and Salvage Cryoablation for Prostate Cancer. *Cancer Control* 2007; 14(3): 231–237.
15. Chizh N.A., Belochkina I.V., Sleta I.V., Sandomirsky B.P. Cuse of hepatic artery denervation and local liver cryodestruction in experimental hepatic cirrhosis. *Practical Medicine* 2008; 14(3): 192–201.
16. Chizh N.A., Marchenko L.N., Belochkina I.V. et al. Ultrastructure of hepatic artery after cryodenervation. *Ukr Morfol Almanakh* 2008; 6(3): 84–87.
17. Chizh N.A., Sandomirskiy B.P. Cryosurgery. Overloading and renewal. *Klinichna Khirurgiya* 2011; 819(6): 53–55.
18. Datsenko B.M., Sandomirskiy B.P., Tamm T.I. et al. Local liver cryodestruction. *Annals of Surgical Hepatology* 1998; 3(3): 269.
19. Desai M.M., Gill I.S. Current status of cryoablation and radiofrequency ablation in the management of renal tumors. *Curr Opin Urol* 2002; 12(4): 387–393.
20. Dragomiretskiy V.D., Bogdanov K.G. Influence of tonsil cryodestruction on some indices of local immune homeostasis in it in patients with chronic tonsillitis. *Journal of Ear, Nose and Throat Diseases* 1993; 3: 28–32.
21. Emelyanov S.I. *Illustrated guideline on endoscopic surgery*. Moscow; 2004.
22. Gage A.A., Baust J. Mechanisms of tissue injury in cryosurgery. *Cryobiology* 1998; 37(3): 171–186.



9. Грищенко В.И., Сандомирский Б.П. Практическая криомедицина. – К.: Здоров'я, 1987. – 246 с.
10. Грищенко В.И., Снурников А.С., Муринец-Маркевич Б.Н., Гришина О.А. Опыт применения криохирургии в гинекологии // Междунар. мед. журнал. – 2003. – Т. 9, №2. – С. 68–71.
11. Даценко Б.М., Сандомирский Б.П., Тамм Т.И. и др. Локальная криодеструкция печени // Аннолог. хирург. гепатологии. – 1998. – Т. 3, №3. – С. 26–29.
12. Драгомирецкий В.Д., Богданов К.Г. Влияние криодеструкции небных миндалин на некоторые показатели местного иммунного гомеостаза в них у больных хроническим тонзиллитом // Журнал ушных, носовых и горловых хвороб. – 1993. – №3. – С. 28–32.
13. Емельянов С.И. Иллюстрированное руководство по эндоскопической хирургии. – М.: Мед. информ. изд-во, 2004. – 218 с.
14. Запорожан В.Н., Грубник В.В., Саенко В.Ф., Ничитайло М.Е. Видеоэндоскопические операции в хирургии и гинекологии. – К.: Здоров'я, 1999. – 269 с.
15. Запороженко Б.С., Шишлов В.И., Бородаев И.Е. и др. Криохирургия в лечении метастатического колоректального рака // Укр. журнал хірургії. – 2011. – Т. 12, №3. – С. 9–11.
16. Ионкин Д.А., Чжао А.В., Кунгурцев С.В. Лапароскопическая криодеструкция злокачественных новообразований печени // Рос. онколог. журнал. – 2014. – №4. – С. 26–27.
17. Карпищенко С.А., Лавренова Г.В., Баранская С.В. Особенности течения и терапии хронического тонзиллита у старших возрастных групп // Омский науч. вестник. – 2014. – Т. 134, №2. – С. 94–96.
18. Кашченко В.А., Распереза Д.В., Творогов Д.А., Добрун М.В. Фотодинамическая терапия: от фундаментальных исследований к практике // Вестник Санкт-Петербург. ун-та. – 2015; серия 11: Медицина. – Вып. 1. – С. 5–12.
19. Кожевников Е.В., Кожевников В.А. Артроскопическая криопластика в лечении остеоартроза коленного сустава // Проблемы клин. медицины. – 2005. – Т. 1, №1. – С. 101–105.
20. Кожевников Е.В., Кожевников В.А. Артроскопическая криосиноэктомия при ревматических заболеваниях суставов // Науч.-практ. ревматология. – 2012. – Т. 53, №4. – С. 100–102.
21. Кораблин Н.М. История электрохирургии и создания ЭХВЧ аппаратов // Эндоскоп. хирургия. – 2002. – №6. – С. 12.
22. Кулаков В.И., Адамян Л.В. Современные технологии в диагностике и лечении гинекологических заболеваний. – М.: Пантори, 2006. – 330 с.
23. Леонтович В.А., Абезгауз Н.Н., Трошина В.М. Метод замораживания гранулоцитов с диметилацетамидом. В кн.: Совр. проблемы криобиологии и криомедицины. – М., 1975. – С. 75–84.
24. Лобынцева Г.С., Тимошенко Ю.П. Влияние скорости отогрева на выживаемость клеток крови // Криобиология и криомедицина. – 1981. – №8. – С. 15–18.
25. Лозина-Лозинский Л.К. Очерки по криобиологии. Адаптация и устойчивость организмов и клеток к низким и сверхнизким температурам. – Л.: Наука, 1972. – 288 с.
26. Медведев П.М., Фисанович Т.И. О травматизации клеток крови и костного мозга в процессе глубокого охлаждения // Цитология. – 1973. – №2. – С. 129–143.
27. Мерзликин Н.В., Барабаш В.И., Дурас Е.А., Сало В.Н. Лапароскопическая криодеструкция кист и гемангиомы печени // Аннолог. хирург. гепатологии. – 1998. – Т. 3, №3. – С. 308–309.
28. Песня-Прасолов С.Б., Васильев С.А. Применение ультранизких температур в нейроонкологии // Нейрохирургия. – 2013. – №3. – С. 92–98.
29. Плетнев С.Д. Лазеры в клинической медицине. – М.: Медицина, 1996. – 430 с.
30. Пономарев В.И., Бочарников Е.С., Адырбаев М.Ш. и др. Малоинвазивные методы лечения послеожоговых рубцовых стенозов пищевода у детей // Омский науч. вестник. – 2011. – Т. 104, №1. – С. 69–71.
31. Пушкарь Н.С., Розанов Л.Ф., Гордиенко Е.А., Иткин Ю.А. Некоторые аспекты повреждения клеток при замораживании
23. Gage A.A. History of cryosurgery. *Sem Surg Oncol* 1998; 14: 99–109.
24. Gage A., Baust J. Cryosurgery for tumors: a clinical overview. *Technol Cancer Res Treat* 2004; 3(2): 187–199.
25. Gasparov A.S., Burlev V.A., Dubinskaya E.D., Dorfman M.F. Efficiency of argon plasma coagulation application in obstetric and gynecological care. *Rossiyskiy Vestnik Akusher-Ginekologa* 2011; 11(2): 33–36.
26. Golyanovskiy O.V., Mekhedko V.V., Zhestkova A.E. et al. Advantages of argon plasma coagulation in therapy of uterine neck benign processes. *Tavricheskiy Mediko-Biologicheskiy Vestnik* 2012; 15(2): 68–71.
27. Gonder M.J., Soanes Wa, Smith V. Experimental prostate cryosurgery. *Invest Urol* 1964; 14: 610–619.
28. Greenwald B.D., Dumot J.A., Abrams J.A. Endoscopic spray cryotherapy for esophageal cancer: safety and efficacy. *Gastrointest Endosc* 2010; 71(4): 686–693.
29. Grischenko V.I., Sandomirskiy B.P. Practical cryomedicine. Kyiv: Zdorov'ya; 1987.
30. Grischenko V.I., Snurnikov A.S., Murinets-Markevich B.N., Grishina O.A. Experience of cryosurgery application in gynecology. *International Medical Journal* 2003; 9(2): 68–71.
31. Hanawa S. An experimental study on the induction of anti-tumor immunological activity after cryosurgery for liver carcinoma, and the effect of concomitant immunotherapy with OK432. *J Japan Surgic Soc* 1993; 94: 57–65.
32. Hoffmann N.E., Bischof J.C. The cryobiology of cryosurgical injury. *Urology* 2002; 60(2): 40–49.
33. Ikeda M., Hasegawa K., Sano K. et al. The vessel sealing system (LigaSure) in hepatic resection: a randomized controlled trial *Ann Surg* 2009; 250(2): 199–203.
34. Inoue M., Nakatsuka S., Jinzaki M. Cryoablation of early-stage primary lung cancer. *BioMed Res Int* 2014; 2: 1–7.
35. Ionkin D.A., Chzhao A.V., Kungurtsev S.V. Laparoscopic cryoablation of liver malignant tumors. *Russian Journal of Oncology* 2014; 4: 26–27.
36. Johnson M., Schoefeld P., Jagannatha V. et al. Endoscopic spray cryotherapy: a new technique for mucosal ablation in the esophagus. *Gastrointest Endosc* 1999. 50: 86–92.
37. Karpischenko S.A., Lavrenova G.V., Baranskaya S.V. Features of course and therapy of chronic tonsillitis in older age groups. *Omskiy Nauchnyy Vestnik* 2014; 134(2): 94–96.
38. Kashchenko V.A., Raspereza D.V., Tvorogov D.A., Dobrun M.V. Photodynamic therapy: from fundamental research to practice. *Vestnik of Saint Petersburg University, Series 11 «Medicine»* 2015; (1): 5–12.
39. Korablin N.M. History of electrosurgery and creation of high frequency electrosurgical apparatuses. *Endoskopicheskaya Khirurgiya* 2002; (6): 12.
40. Kozhevnikov E.V., Kozhevnikov V.A. Arthroscopic cryoplasty in therapy of knee osteoarthritis. *Problemy Klinicheskoy Meditsiny* 2005; (1): 101–105.
41. Kozhevnikova E.V., Kozhevnikov V.A. Arthroscopic cryosynovectomy in rheumatic joint diseases. *Rheumatology Science and Practice* 2012; 53(4): 100–102.
42. Kulakov V.I., Adamyam L.V. Current technologies in diagnostics and therapy of gynecological diseases. Moscow: Pantori; 2006.
43. Kuriana M.S., Murakami Y., Burpee S., Gagner M. Endoscopic cryosurgery of the thyroid and parathyroid. *Minimally Invasive Therapy & Allied Technologies* 2001; 10(2): 99–103.
44. Lee J., Sik P.Y., Yang S. The endoscopic cryotherapy of lung and bronchial tumors: a systematic review – can we expect a new era of cryotherapy in lung cancer? *The Korean Journal of Internal Medicine* 2011; 26(2): 132–134.
45. Leontovich V.A. Method of granulocyte freezing with dimethyl acetamide. In: Leontovich V.A., Abezgaуз N.N., Troshina V.M. Current problems in cryobiology and cryomedicine. Moscow; 1975. p.75–84.

- (обзор литературы) // Проблемы гематологии и переливания крови. – 1974. – №4. – С. 44–47.
32. Пушкарь Н.С., Белоус А.М. Введение в криобиологию. – К.: Наук. думка, 1975. – 343 с.
 33. Пушкарь Н.С., Белоус А.М., Иткин Ю.А. и др. Низкотемпературная кристаллизация в биологических системах. – К.: Наук. думка, 1977. – 243 с.
 34. Русаков М.А. Эндоскопическая хирургия опухолей и рубцовых стенозов трахеи и бронхов. – М., 1999. – 92 с.
 35. Савинков В.Г., Фролов С.А., Козлов А.М., Князев Р.А. Трансанальная эндоскопическая микрохирургия – место в хирургическом лечении рака прямой кишки // Известия Самар. науч. центра Рос. акад. наук. – 2015. – Т. 17, №2. – С. 670–676.
 36. Сапожникова Л.Р. Современные представления о гистофизиологии и репаративной регенерации эндотелия крупных кровеносных сосудов // Архив анат., гистол. и эмбриологии. – 1987. – Т. 92, №31. – С. 80–88.
 37. Саркисян Р.С., Русаков М.А., Фомина Н.И. Эндоскопическая криохирургия при опухолях и рубцовых стенозах трахеи и бронхов // Хирургия. – 1983. – №4. – С. 23–26.
 38. Сенчук А.Я., Покровенко О.Б. Современные подходы к выбору метода лечения гиперпластических заболеваний эндометрия // Охрана материнства и детства. – 2013. – Т. 21, №1. – С. 64–67.
 39. Сипитый В.И., Цыганков А.В. Трансназально-трансфеноидальная криохирургия аденом гипофиза // Укр. нейрохирург. журнал. – 2007. – №4. – С. 8–11.
 40. Скиданова И.А. Криодеструкция небных миндалин // Лейбъ-Медикъ. – 2012. – №21. – С. 3–4.
 41. Слета И.В., Чиж Н.А., Луценко Д.Г. и др. Криохирургия при диффузных заболеваниях печени // Клінін. хірургія. – 2010. – Т. 7, №6. – С. 27–33.
 42. Старков Ю.Г., Стрекаловский В.П., Вишневский В.А. и др. Интраоперационное ультразвуковое исследование при лапароскопических вмешательствах // Анналы. хирург. гепатологии. – 1997. – Т. 2. – С. 94–102.
 43. Старков Ю.Г., Вишневский В.А., Шишин К.В. и др. Криохирургия очаговых поражений печени // Анналы. хирург. гепатологии. – 2002. – Т. 2, №2. – С. 28–34.
 44. Старков Ю.Г., Вишневский В.А., Шишин К.В. и др. Лапароскопические операции при очаговых образованиях печени // Хирургия. Журнал им. Н.И. Пирогова. – 2006. – №2. – С. 4–9.
 45. Старков Ю.Г., Шишин К.В. Ультразвуковое исследование при лапароскопических операциях на печени // Мед. визуализация. – 2006. – №4. – С. 30–45.
 46. Уханов А.П. Лапароскопическая холецистэктомия и холедохолитиаз // Вест. хирургии. – 1998. – Т. 157, №1. – С. 106–111.
 47. Уханов А.П., Чахмахчев С.Р., Игнатъев А.И. Лапароскопическая хирургия острого холецистита. – В. Новгород, 2010. – 91 с.
 48. Цыганков О.В. Порівняльний аналіз ефективності методу криохірургії аденом гіпофіза // Експерим. і клінін. медицина. – 2012. – Т. 55, №2. – С. 164–168.
 49. Цуцаева А.А., Гольцев А.Н., Попов Н.Н. и др. Криоиммунология. – К.: Наук. думка, 1988. – 176 с.
 50. Чербилло В.Ю. Трансфеноидальная эндоскопическая хирургия в комплексном лечении аденом гипофиза // Междунар. эндокрин. журнал. – 2008. – Т. 17, №5. – С. 32–39.
 51. Чернеховская Н.Е., Гейниц А.В., Ловачева О.В., Поваляев А.В. Лазеры в эндоскопии. – М.: МЕДпресс-информ, 2011. – 144 с.
 52. Чиж М.О., Белочкина И.В., Слета И.В., Сандомирский Б.П. Поєднане використання денервації печінкової артерії і локальної криогепатодеструкції при експериментальному цирозі печінки // Практ. медицина. – 2008. – Т. 14, №3. – С. 192–201.
 53. Чиж Н.А., Марченко Л.Н., Белочкина И.В. и др. Ультроструктура печеночной артерии после криоденервации // Укр. морфолог. альманах. – 2008. – Т. 6, №3. – С. 84–87.
 54. Чиж Н.А., Сандомирский Б.П. Криохирургия. Перегрузка и обновление // Клінін. хірургія. – 2011. – Т. 819, №6. – С. 53–55.
 55. Шафранов В.В., Борхунова Е.Н., Таганов А.В. и др. Концепция первичного повреждения биотканей при локальном крио-
 46. Lobyintseva G.S., Timoshenko Yu.P. Effect of thawing rate on blood cell survival. *Kriobiologiya i Kriomeditsina* 1981; (8): 15–18.
 47. Lozina-Lozinsky L.K. Essays on cryobiology. Adaptation and resistance of organisms and cells to low and ultra-low temperatures. Leningrad: Nauka; 1972.
 48. Mazur P. Causes of injury in frozen and thawed cells. *Fed Proc* 1965; 24: 175–182.
 49. Mazur P. Physical and chemical basis of injury in single-celled microorganisms subjected to freezing and thawing. In: Meryman H.T., editor. *Cryobiology*. San Diego: Academic Press, 1966: p. 214–315.
 50. Mazur P. Cryobiology: the freezing of biological system. *Science* 1970; 168: 939–949.
 51. McMasters K.M., Edwards, M.J. Liver cryosurgery. *J Ky Med Assoc* 1996; 94: 222–229.
 52. Medvedev P.M., Fisanovich T.I. About traumatization of blood cells and bone marrow in deep cooling. *Tsitologiya* 1973; 2: 129–143.
 53. Meryman H.T. General principles of freezing and freezing injury in cellular materials. *Ann NY Acad Sci* 1960; 85(6): 503–509.
 54. Merzlikin N.V., Barabash V.I., Duras E.A., Salo V.N. Laparoscopic cryoablation of liver cysts and hemangioma. *Annals of Surgical Hepatology* 1998; 3(3): 308–309.
 55. Moon T.D., Lee F.T., Hedicani S.P. et al. Laparoscopic cryoablation under sonographic guidance for the treatment of small renal tumors. *J Endourol* 2004; 18: 436–440.
 56. Neel H.B., Farrell K.H., DeSanto L.W. et al. Cryosurgery of respiratory structures: Cryonecrosis of trachea and bronchus. *Laryngoscope* 1973; 83: 1062–1071.
 57. Pareek G., Nakada S.Y. The current role of cryotherapy for renal and prostate tumors. *Urol Oncol* 2005; 23(5): 361–366.
 58. Pasricha P.J., Hill S., Wadwa K.S. et al. Endoscopic cryotherapy: experimental results and first clinical use. *Gastrointest Endosc* 1999; 49: 627–631.
 59. Patel B.G., Parsons C.L., Bidair M. et al. Cryoablation for carcinoma of the prostate. *J Surg Oncology* 1996; 63: 256–264.
 60. Pesnya-Prasolov S.B., Vasiliev S.A. The usage of ultra-cold temperatures in neuro-oncology. *The Russian Journal of Neurosurgery* 2013; 3: 92–98.
 61. Pletnev S.D. Lasers in clinical medicine. Moscow: Meditsina; 1996.
 62. Ponomarev V.I., Bocharnikov E.S., Adyrbayev M.Sh. et al. Minimally invasive methods to treat post-burn corrosive esophageal strictures in children. *Omskiy Nauchnyy Vestnik* 2011; 104(1): 69–71.
 63. Pusceddu C., Melis L., Sotgia B. et al. Computed tomography-guided cryoablation of local recurrence after primary resection of pancreatic adenocarcinoma. *Clinics and Practice* 2015; 5: 50–52.
 64. Pushkar N.S., Belous A.M. Introduction in cryobiology. Kyiv: Naukova Dumka; 1975.
 65. Pushkar N.S., Belous A.M., Itkin Yu.A. Low temperature crystallization in biological systems. Kyiv: Naukova Dumka; 1977.
 66. Pushkar N.S., Rozanov L.F., Gordienko E.A., Itkin Yu.A. Some aspects of cell injuries during freezing (literature review). *Problemy Gematologii i Perelivaniya Krovi* 1974; 4: 44–47.
 67. Ravindranath M.H., Wood T.F., Soh D. et al. Cryosurgical ablation of liver tumors in colon cancer patients increases the serum total ganglioside level and then selectively augments antiganglioside IgM. *Cryobiology* 2001; 45(1): 10–21.
 68. Romano F., Franciosi C., Caprotti R. et al. Hepatic surgery using the LigaSure vessel sealing system. *World J Surg* 2005; 29(1): 110–112.
 69. Rupp C.C., Hoffmann N.E., Schmidlin F.R. et al. Cryosurgical changes in the porcine kidney: histologic analysis with



- воздействия // Альманах клин. медицины. – 2008. – №2. – С. 289–292.
56. Шафранов В.В., Борхунова Е.Н., Костылев М.А. и др. Механизм разрушения биологических тканей при локальной криодеструкции // Вест. Рос. акад. естеств. наук. – 2012. – №1. – С. 68–75.
 57. Шеремет А.И., Черкова Н.В., Плетнева Ю.А. Сравнительная оценка действия низких температур и электрокоагуляции на ложе удаленного желчного пузыря при лапароскопической холецистэктомии у больных острым холециститом // Вісник Харків. нац. ун-ту ім. В.Н. Каразіна. – 2004. – №614, серія: Медицина. – С. 108–112.
 58. Шулуто А.М., Овчинников А.А., Ясногородский О.О., Мотус И.Я. Эндоскопическая торакальная хирургия: Руководство для врачей. – М., 2006. – 392 с.
 59. Ablin R.J., Soanes W.A., Gonder M.J. Prospects for cryoimmunotherapy in cases of metastasizing carcinoma of the prostate // Cryobiology. – 1971. – №8. – P. 271–279.
 60. Aron M., Kamoi K, Remer E. et al. Laparoscopic renal cryoablation: 8 year, single surgeon outcomes // Journal of Urology. – 2010. – Vol. 183, №3. – P. 889–895.
 61. Baust J., Klossner D., Robilotto A. et al. Vitamin D3 cryosensitization increases prostate cancer susceptibility to cryoablation via mitochondrial-mediated apoptosis and necrosis // BJU Int. – 2012. – Vol. 109, №6. – P. 949–958.
 62. Bredikis A., Wilber D. Cryoablation of Cardiac Arrhythmias. – Philadelphia: PA: Saunders, 2011. – 256 p.
 63. Browning R., Parrish S., Sarkar S., Turner J. First report of a novel liquid nitrogen adjustable flow spray cryotherapy (SCT) device in the bronchoscopic treatment of disease of the central tracheo-bronchial airways // J. of Thoracic Disease. – 2013. – Vol. 5, №3. – P. 103–106.
 64. Chin J.L., Lim D., Abdelhady M. Review of Primary and Salvage Cryoablation for Prostate Cancer // Cancer Control. – 2007. – Vol. 14, №3. – P. 231–237.
 65. Desai M.M., Gill I.S. Current status of cryoablation and radiofrequency ablation in the management of renal tumors // Curr. Opin. Urol. – 2002. – Vol. 12, №4. – P. 387–393.
 66. Gage A.A. History of cryosurgery // Sem. Surg. Oncol. – 1998. – Vol. 14. – P. 99–109.
 67. Gage A., Baust J. Mechanisms of Tissue Injury in Cryosurgery // Cryobiology. – 1998. – Vol. 37, №3. – P. 171–186.
 68. Gage A., Baust J. Cryosurgery for tumors: a clinical overview // Technology in Cancer Research and Treatment. – 2004. – Vol. 3, №2. – P. 187–199.
 69. Gonder M., Soanes W., Smith V. Experimental Prostate Cryosurgery // Invest Urol. – 1964. – Vol. 14. – P. 610–619.
 70. Greenwald B.D., Dumot J.A., Abrams J.A. Endoscopic spray cryotherapy for esophageal cancer: safety and efficacy // Gastrointest Endosc. – 2010. – Vol. 71, №4. – P. 686–693.
 71. Hanawa S. An experimental study on the induction of antitumor immunological activity after cryosurgery for liver carcinoma, and the effect of concomitant immunotherapy with OK432 // J. of the Japan. Surg. Society. – 1993. – Vol. 94. – P. 57–65.
 72. Hoffmann N.E., Bischof J.C. The cryobiology of cryosurgical injury // Urology. – 2002. – Vol. 60, №2. – С. 40–49.
 73. Ikeda M., Hasegawa K., Sano K. et al. The vessel sealing system (LigaSure) in hepatic resection: a randomized controlled trial // Ann. Surg. – 2009. – T. 250, №2. – С. 199–203.
 74. Inoue M., Nakatsuka S., Jinzaki M. Cryoablation of early-stage primary lung cancer // BioMed Res. Int. – 2014. – №2. – P. 1–7.
 75. Johnson M., Schoefeld P., Jagannatha V. et al. Endoscopic spray cryotherapy: a new technique for mucosal ablation in the esophagus // Gastrointest. Endosc. – 1999. – Vol. 50. – P. 86–92.
 76. Kuriana M.S., Murakami Y., Burpee S., Gagner M. Endoscopic cryosurgery of the thyroid and parathyroid // Minimally Invasive Therapy & Allied Technologies. – 2001. – Vol. 10, №2. – P. 99–103.
 77. Lee J., Sik P.Y., Yang S. The endoscopic cryotherapy of lung and bronchial tumors: a systematic review – can we expect a new thermal history correlation. Cryobiology 2002; 45(2): 167–182.
 78. Rusakov M.A. Endoscopic surgery of tumors and corrosive tracheal and bronchial strictures. Moscow; 1999.
 79. Sabel M.S. Cryo-immunology: A review of the literature and proposed mechanisms for stimulatory versus suppressive immune responses. Cryobiology 2009; 58(1): 1–11.
 80. Sapozhnikova L.R. Current ideas about histophysiology and reparative regeneration of large blood vessel endothelium. Arkhiv Anatomii, Gistologii i Embriologii 1987; 92(31): 80–88.
 81. Sarkisyan R.S., Rusakov M.A., Fomina N.I. Endoscopic cryosurgery in tumors and corrosive tracheal and bronchial strictures. Khirurgiya. Zhurn im N.I. Pirogova 1983; 4: 23–26.
 82. Savinkov V.G., Frolov S.A., Kozlov A.M., Knyazev R.A. Transanal endoscopic microsurgery – the place in surgical rectal cancer therapy. Proc of Samara Scient Cent of Rus Acad Sci 2015; 17(2): 670–676.
 83. Senchuk A.Ya., Pokrovenko O.B. Modern approaches to choice the method to treat hyperplastic diseases of endo and myometrium. Maternal and Child Health 2013; 21(1): 64–67.
 84. Shafranov V.V., Borkhunova E.N., Taganov A.V. Concept of the primary damage of biotissues in local cryoeffect. Almanac of Clinical Medicine 2008; 2: 289–292.
 85. Shafranov V.V., Borkhunova E.N., Kostylev M.A. et al. The mechanism of destruction of biological tissues in local cryodestruction. Bull Russ Acad Nat Sci 2012; 1: 68–75.
 86. Sheremet A.I., Cherkova N.V., Pletneva Yu.A. Comparative assessment of low temperature and electrocoagulation effects on removed gallbladder bed in laparoscopic cholecystectomy in patients with acute cholecystitis. Journal of V.N. Karazin Kharkiv National University 2004; 614: 108–112.
 87. Shulutko A.M., Ovchinnikov A.A., Yasnogorodsky O.O., Motus I.Ya. Endoscopic thoracic surgery: Manual for physicians. Moscow: OJSC Meditsina; 2006.
 88. Sipityy V.I., Tsygankov A.V. Transnasal-transsphenoidal cryosurgery of pituitary adenomas. Ukrainian Neurosurgical Journal 2007; 4: 8–11.
 89. Skidanova I.A. Cryoablation of palatine tonsils. Information Newsletter Leyb-Medik 2012; 21: 3–4.
 90. Sleta I.V., Chizh N.A., Lutsenko D.G. et al. Cryosurgery in diffuse hepatic diseases. Klinichna Khirurgiya 2010; 7(6): 27–33.
 91. Smallfield G.B. Endoscopic cryotherapy for Barrett esophagus. Gastroenterology & Hepatology 2015; 11(11): 770–772.
 92. Starkov Yu.G., Strelakovsky V.P., Vishnevsky V.A. et al. Intraoperative ultrasound examination in laparoscopic interventions. Annals of Surgical Hepatology 1997; 2: 94–102.
 93. Starkov Yu.G., Vishnevsky V.A., Shishin K.V. et al. Cryosurgery of the liver focal lesions. Annals of Surgical Hepatology 2002; 2(2): 28–34.
 94. Starkov Yu.G., Shishin K.V. Ultrasonic scanning in laparoscopic surgery in liver. Medical Visualization 2006; 4: 30–45.
 95. Starkov Yu.G., Vishnevskiy V.A., Shishin K.V. et al. Laparoscopic surgery for focal lesions of the liver. Khirurgiya. Zhurnal imeni N.I. Pirogova 2006; 2: 4–9.
 96. Steinbach J.P., Weissenberger J., Aguzzi A. Distinct phases of cryogenic tissue damage in the cerebral cortex of wild-type and c-fos deficient mice. Neuropathol Appl Neurobiol 1999; 25: 468–480.
 97. Swanstrom L.L., Soper N.J. Mastery of Endoscopic and Laparoscopic Surgery: 4th Edition Lippincott Williams & Wilkins. 2013.
 98. Tsutsaeva A.A., Goltsev A.N., Popov N.N. et al. Cryoimmunology. Kyiv: Naukova Dumka; 1988.
 99. Tsygankov A.V. Comparative analysis of cryosurgery method efficiency of pituitary adenomas. Exp Clin Med 2012; 55(2): 164–168.
 100. Ukhanov A.P. Laparoscopic cholecystectomy and cholechololithiasis. Vestnik Khirurgii im. Grekova 1998; 157(1): 106–111.

- era of cryotherapy in lung cancer? // *The Korean Journal of Internal Medicine*. – 2011. – Vol. 26, №2. – P. 132–134.
78. Mazur P. Causes of injury in frozen and thawed cells // *Fed. Proc.* – 1965. – Vol. 24. – P. 175–182.
79. Mazur P. Physical and chemical basis of injury in single-celled microorganisms subjected to freezing and thawing. In: Meryman H.T., editor. *Cryobiology*. San Diego: Academic Press; 1966. – P. 214–315.
80. Mazur P. *Cryobiology: the freezing of biological system* // *Science*. – 1970. – Vol. 168. – P. 939–949.
81. McMasters K.M., Edwards, M.J. Liver cryosurgery // *J. Ky. Med. Assoc.* – 1996. – Vol. 94. – P. 222–229.
82. Meryman H.T. General principles of freezing and freezing injury in cellular materials // *Ann. NY Acad. Sci.* – 1960. – Vol. 85, №6. – P. 503–509.
83. Moon T.D., Lee F.T., Hedican S.P. et al. Laparoscopic Cryoablation under Sonographic Guidance for the Treatment of Small Renal Tumors // *J. Endourol.* – 2004. – Vol. 18. – P. 436–440.
84. Neel H.B., Farell K.H., DeSanto L.W. et al. Cryosurgery of respiratory structures: Cryonecrosis of trachea and bronchus // *Laryngoscope*. – 1973. – Vol. 83. – P. 1062–1071.
85. Pareek G., Nakada S.Y. The current role of cryotherapy for renal and prostate tumors // *Urol. Oncol.* – 2005. – Vol. 23, №5. – P. 361–366.
86. Pasricha P.J., Hill S., Wadwa K.S. et al. Endoscopic cryotherapy: experimental results and first clinical use // *Gastrointest. Endosc.* – 1999. – Vol. 49. – P. 627–631.
87. Patel B.G., Parsons C.L., Bidair M. et al. Cryoablation for carcinoma of the prostate // *J. Surg. Oncology*. – 1996. – Vol. 63. – P. 256–264.
88. Pusceddu C., Melis L., Sotgia B. et al. Computed tomography-guided cryoablation of local recurrence after primary resection of pancreatic adenocarcinoma // *Clinics and Practice*. – 2015. – Vol. 5, №2. – P. 50–52.
89. Ravindranath M.H., Wood T.F., Soh D. et al. Cryosurgical ablation of liver tumors in colon cancer patients increases the serum total ganglioside level and then selectively augments antiganglioside IgM // *Cryobiology*. – 2001. – Vol. 45, №1. – P. 10–21.
90. Romano F., Franciosi C., Caprotti R. et al. Hepatic surgery using the LigaSure vessel sealing system // *World J. Surg.* – 2005. – Vol. 29, №1. – C. 110–112.
91. Rupp C.C., Hoffmann N.E., Schmidlin F.R. et al. Cryosurgical changes in the porcine kidney: histologic analysis with thermal history correlation // *Cryobiology*. – 2002. – Vol. 45, №2. – P. 167–182.
92. Sabel M.S. Cryo-immunology: A review of the literature and proposed mechanisms for stimulatory versus suppressive immune responses // *Cryobiology*. – 2009. – Vol. 58, №1. – P. 1–11.
93. Smallfield G.B. Endoscopic Cryotherapy for Barrett Esophagus // *Gastroenterology & Hepatology*. – 2015. – Vol. 11, №11. – P. 770–772.
94. Steinbach J.P., Weissenberger J., Aguzzi A. Distinct phases of cryogenic tissue damage in the cerebral cortex of wild-type and c-fos deficient mice // *Neuropathol. Appl. Neurobiol.* – 1999. – Vol. 25, №6. – P. 468–480.
95. Swanstrom L.L., Soper N.J. *Mastery of Endoscopic and Laparoscopic Surgery*: 4th Edition. – Lippincott Williams & Wilkins, 2013. – 688 p.
96. Wang H., Littrup P.J., Duan Y. et al. Thoracic masses treated with percutaneous cryotherapy: initial experience with more than 200 procedures // *Radiology*. – 2005. – Vol. 235, №1. – P. 289–298.
97. Xu K., Korpan N., Niu L. *Modern cryosurgery for cancer*. – World Scientific, 2012. – 901 p.
98. Xu K., Niu L., Yang D. Cryosurgery for pancreatic cancer // *Gland Surg*. – 2013. – Vol. 2, №1. – P. 30–39.
99. Yiu W., Basco M.T., Aruny J.E., Cheng S.W. Cryosurgery: a review // *Int. J. Angiol.* – 2007. – Vol. 16, №1. – P. 1–6.
93. Ukhanov A.P., Chakhmakhchev S.R., Ignatiev A.I. *Laparoscopic surgery of acute cholecystitis*. V Novgorod: Publ House of Novgorod State University; 2010.
94. Wang H., Littrup P.J., Duan Y. et al. Thoracic masses treated with percutaneous cryotherapy: initial experience with more than 200 procedures. *Radiology* 2005; 235(1): 289–298.
95. Xu K., Korpan N., Niu L. *Modern cryosurgery for cancer*. Singapore: World Scientific; 2012.
96. Xu K., Niu L., Yang D. Cryosurgery for pancreatic cancer. *Gland Surg* 2013; 2(1): 30–39.
97. Yiu W., Basco M.T., Aruny J.E., Cheng S.W. Cryosurgery: a review. *Int J Angiol* 2007; 16(1): 1–6.
98. Zaporozhan V.N., Grubnik V.V., Sayenko V.F., Nichitaylo M.E. *Videoendoscopic surgeries in surgery and gynecology*. Kyiv: Zdorov'ya; 1999.
99. Zaporozhchenko B.S., Shishlov V.I., Borodayev I.E. et al. Cryosurgery in metastatic colorectal cancer treatment. *Ukrainian Journal of Surgery* 2011; 12(3): 9–11.

