

УДК 611.018.54:615.014.41:616.728.3-002-092.9

Б.П. Введенский^{1,2}, Г.А. Ковалев^{3*}, Н.В. Дедух⁴, Б.П. Сандомирский³

Влияние введения криоконсервированной сыворотки кордовой крови на структурные изменения суставов при индуцированном гонартрозе у крыс

UDC 611.018.54:615.014.41:616.728.3-002-092.9

B.P. Vvedenskiy^{1,2}, G.A. Kovalev^{3*}, N.V. Dedukh⁴, B.P. Sandomirskiy³

Effect of Cryopreserved Cord Blood Serum Administration on Structural Changes of Joints During Induced Gonarthrosis in Rats

Реферат: В работе оценивали морфологические изменения тканей коленного сустава у крыс в условиях моделирования артроза и терапии криоконсервированной сывороткой кордовой крови человека (КСКК). Моделирование гонартроза проводили путем однократного введения в полость сустава 35° раствора этанола, охлажденного до температуры –25°С. Обнаружено, что у контрольных животных (без лечения) на всех сроках наблюдения прогрессировали признаки гонартроза. На 7-е сутки в полости сустава определялись фрагменты тканей, содержащие детрит, а начиная с 14-х суток зафиксировано формирование паннуса. Внутримышечное введение препарата «Алфлутоп» (группа сравнения) или КСКК (экспериментальная группа) сопровождалось позитивной динамикой репаративных процессов, более выраженной при лечении КСКК, однако полного восстановления суставного хряща не наступало. Лечение КСКК способствовало замедлению дегенерации суставного покрытия, препятствовало формированию паннуса, снижало активность патологического процесса в суставной капсуле. Повышение плотности расположения хондроцитов в хряще сопровождалось восстановлением их функциональной активности.

Ключевые слова: криоконсервированная сыворотка кордовой крови, гонартроз, капсула сустава, хрящ, хондроциты.

Реферат: У роботі оцінювали морфологічні зміни тканин колінного суглоба у щурів в умовах моделювання артрозу й терапії криоконсервованою сироваткою кордової крові людини (КСКК). Моделювання гонартрозу проводили шляхом одноразового введення в порожнину суглоба 35° розчину етанолу, охолодженого до температури –25°С. Виявлено, що у контрольних тварин (без лікування) на всіх строках спостереження прогресували ознаки гонартрозу. На 7-му добу в порожнині суглоба визначалися фрагменти тканин, які містили детрит, а починаючи з 14-ої доби зафіксовано формування панусу. Внутрішньом'язове введення препарату «Алфлутоп» (група порівняння) або КСКК (експериментальна група) супроводжувалося позитивною динамікою репаративних процесів, більш вираженою при лікуванні КСКК, однак повного відновлення суглобового хряща не відбувалося. Лікування КСКК сприяло гальмуванню дегенерації суглобового покриття, перешкоджало формуванню пануса, знижувало активність патологічного процесу в капсулі суглоба. Збільшення щільності розташування хондроцитів у хрящі супроводжувалося відновленням їх функціональної активності.

Ключові слова: криоконсервована сироватка кордової крові, гонартроз, капсула суглоба, хрящ, хондроцити.

Abstract: In the paper we assessed the morphological changes of rat's knee joint tissues in arthrosis simulation and therapy with cryopreserved human cord blood serum. Gonarthrosis was simulated by a single injection into a joint cavity of 35° ethanol solution cooled down to –25°С. It has been found that in the control animals (untreated) at all the stages of monitoring the signs of gonarthrosis progressed. To day 7 in joint cavity there were found the tissue fragments containing detritus, and starting from day 14 the pannus formation was revealed. Intramuscular injection of either Alflutop drug (control group) or the cryopreserved human cord blood serum (experimental group) was accompanied by a positive dynamics of reparation, which was more pronounced when treating with cryopreserved human cord blood serum, but a complete restoration of an articular cartilage was not observed. Treatment with cryopreserved human cord blood serum was helpful in slowing down the degeneration of articular coating, preventing the pannus formation, it reduced the pathology activity in a joint capsule. More dense packing of erythrocytes in a cartilage was accompanied by restoration of their functional activity.

Key words: cryopreserved cord blood serum, gonarthrosis, joint capsule, cartilage, chondrocytes.

¹Харьковский национальный университет имени В.Н. Каразина

²ХКБ ЖДТ №2 Филиала «ЦЗ» ПАО «Украинские железные дороги», г. Харьков

³Отдел экспериментальной криомедицины, Институт проблем криобиологии и криомедицины НАН Украины, г. Харьков

⁴ГУ «Институт патологии позвоночника и суставов имени проф. М.И. Ситенко НАМН Украины», г. Харьков

¹V.N. Karazin Kharkiv National University, Kharkiv, Ukraine

²Kharkiv Railway Clinical Hospital Nr. 2, Healthcare Center Branch of the Ukrainian Railways PJSC, Kharkiv, Ukraine

³Department of Experimental Cryomedicine, Institute for Problems of Cryobiology and Cryomedicine, Kharkiv, Ukraine

⁴Sytenko Institute of Spine and Joint Pathology of the National Academy of Medical Sciences of Ukraine, Kharkiv, Ukraine

*Автор, которому необходимо направлять корреспонденцию:

ул. Переяславская, 23, г. Харьков, Украина 61016;
тел.: (+38 057) 373-74-35, факс: (+38 057) 373-59-52,
электронная почта: kovalyovhome@ukr.net

*To whom correspondence should be addressed:

23, Pereyaslavskaya str., Kharkiv, Ukraine 61016;
tel.:+380 57 3737435, fax: +380 57 373 5952,
e-mail: kovalyovhome@ukr.net

Поступила 22.09.2016
Принята в печать 28.10.2016

Received September, 22, 2016
Accepted October, 28, 2016

© 2016 B.P. Vvedenskiy et al., Published by the Institute for Problems of Cryobiology and Cryomedicine

This is an Open Access article distributed under the terms of the Creative Commons Attribution License (<http://creativecommons.org/licenses/by/4.0>), which permits unrestricted reuse, distribution, and reproduction in any medium, provided the original work is properly cited.

Заболевания крупных суставов, в частности гонартроз (ГА), являются одной из актуальных проблем в медицинской науке и практике [9, 20, 23, 25]. Патогенез ГА обусловлен преобладанием в хрящевой ткани катаболических процессов над анаболическими, что приводит к развитию дегенерации суставного хряща и потере его биологических свойств. Развитие ГА проявляется выраженной болью и деформацией суставов, приводящей к нарушению их функций, что является основной причиной снижения качества жизни, работоспособности и инвалидизации пациентов [10, 11, 14, 16].

Важным этапом лечения ГА является использование медикаментозной терапии, физиотерапии, а также корригирующей ортопедии. Однако, несмотря на прогресс в медицинской науке, эффективность лечения ГА на сегодняшний день все еще недостаточна и вопрос о поиске новых способов терапии остается открытым.

Морфофункциональная особенность суставного хряща – малое количество хондроцитов в большом объеме межклеточного вещества, отсутствие васкуляризации и иннервации, что является одной из причин слабой репаративной способности хрящевой ткани.

В последнее десятилетие в регенеративной медицине интенсивно развивается новое направление – применение биопрепаратов из тканей и клеток фетоплацентарного комплекса [3, 4, 7, 18, 33]. Использование сыворотки кордовой крови можно рассматривать как перспективное направление в комплексном лечении артроза, поскольку в ней содержатся биологически активные вещества, имеющие существенный терапевтический потенциал [13, 29, 30].

Благодаря технологиям криоконсервирования появилась возможность создавать запасы сыворотки кордовой крови и сохранять их в течение необходимого времени, что позволяет проводить полноценное тестирование, а также использовать при консервативной терапии и хирургическом лечении артроза.

В предыдущих исследованиях нами на основании результатов измерения содержания нитрита натрия в гомогенате хрящевой ткани было показано, что введение криоконсервированной сыворотки кордовой крови (КСКК) способствует активации процессов восстановления хряща [2]. В связи с этим актуальным является изучение структурных изменений в суставах при введении КСКК животным с ГА.

Цель данной работы – оценка морфологических изменений тканей коленного сустава у крыс в условиях моделирования артроза и терапии криоконсервированной сывороткой кордовой крови.

Diseases of large joints, in particular gonarthrosis (GA) are the most pressing problems in medical science and practice [2, 16, 20, 22]. Pathogenesis of GA is stipulated with the predominance in a cartilage tissue of catabolic over anabolic processes that leads to development of articular cartilage degradation and loss of its biological properties. GA development is manifested by a severe pain and deformity of the joints, resulting in their malfunctioning, that is the main cause of a reduced life quality, working capacity as well as disability of patients [3, 4, 10, 12].

An important step of GA treating is the use of drug therapy, physical therapy and correcting orthopedics. However, despite the progress in medical science, the efficacy of GA treatment is still insufficient and the task of finding new therapeutic approaches has remained open.

Morphological and functional feature of an articular cartilage is a small number of chondrocytes in a large volume of intercellular substance, absence of vascularization and innervation, that is one of the reasons for low repair capacity of cartilage.

During recent decade a new direction has been intensively developed in regenerative medicine. That is the use of biological products derived from tissues and cells of fetoplacental complex [6, 7, 14, 24, 31]. The use of cord blood serum can be considered as a promising direction in the combined treatment of osteoarthritis, since it contains biologically active substances of high therapeutic potential [9, 27, 28].

Owing to the cryopreservation techniques it is possible to establish the cord blood serum stocks and to preserve them for the required time, that enables a complete testing and use in traditional health practices and surgical treatment of osteoarthritis. Our previous studies based on measuring a sodium nitrite content in cartilage homogenate have shown that the administration of cryopreserved cord blood serum (CCBS) activates a cartilage recovery [24]. In this regard, of relevance is to study structural changes in the joints of animals with GA treated with CCBS.

The purpose of this work was to assess morphological changes of the knee joint tissue of rats in osteoarthritis modeling and treatment with cryopreserved cord blood serum.

Materials and methods

The research was performed in 90 white outbred 6-month-old male rats in accordance with the requirements of the Bioethics Committee of the IPC&C of the National Academy of Sciences of Ukraine, consistent with the directive of the European Parliament and the Council of the European Union dated of September 22, 2010. GA was simulated under sodium thiopental anesthesia (Arterium, Ukraine) at a dose of 25 mg/kg, intramuscularly by a single injection into joint



Материалы и методы

Работу выполняли на 90 белых беспородных 6-месячных крысах-самцах в соответствии с требованиями комитета по биоэтике ИПКиК НАН Украины, согласованными с директивой Европейского парламента и Совета Европейского союза от 22.09.2010. Моделирование ГА проводили под обезболиванием тиопенталом натрия («Arterium», Украина) в дозе 25 мг/кг, внутримышечно, путем однократного введения в полость сустава 35° водного раствора этанола, охлажденного до температуры –25°C [1]. После чего животные были разделены на три группы по десять особей в каждой: 1 – контрольная (введение 0,9%-го раствора NaCl), 2 – сравнения (введение медицинского препарата «Алфлутоп»), 3 – экспериментальная (введение КСКК). Физиологический раствор («Юрия-Фарм», Украина), препарат сравнения «Алфлутоп» («Biotehnos», Румыния) и КСКК внутримышечно вводили в здоровую лапу раз в сутки по 0,1 мл/кг массы тела на протяжении всего эксперимента, начиная со дня моделирования ГА. Сыворотку кордовой крови получали и криоконсервировали в соответствии с технологическим регламентом, разработанным в ИПКиК НАН Украины [5]. Образцы КСКК размораживали на водяной бане при температуре 37°C непосредственно перед введением. Препарат «Алфлутоп» представляет собой биоактивный концентрат из мелкой морской рыбы.

Животных из эксперимента выводили путем введения летальной дозы тиопентала натрия (75 мг/кг, внутримышечно). Морфологическое исследование суставов проводили на 7-, 14- и 21-е сутки эксперимента. Материал для гистологического изучения фиксировали в 10%-м растворе нейтрального формалина. После фиксации коленные суставы декальцинировали в растворе 4%-й азотной кислоты, обезживали в спиртах и заключали в целлоидин, готовили срезы толщиной 4–5 мкм [6]. Общую оценку состояния исследуемых тканей проводили на препаратах, окрашенных железным гематоксилином и эозином (микроскоп «AxioStar Plus», Германия), определение коллагенов – в поляризованном свете на препаратах, окрашенных пикросириусом красным (микроскоп «Polmu-A», Германия) [6]. В работе применяли реактивы производства «БиоВитрум» (Россия).

Результаты и обсуждение

В ходе выполнения морфологического исследования выявлено, что внутрисуставное введение охлажденного этанола приводило к развитию деструктивно-воспалительных и дегенеративных процессов, сопровождающихся комплексом пато-

cavity of 35° aqueous ethanol cooled down to –25°C [33]. Afterwards the animals were divided into three groups by 10 animals each: the first was the control (0.9% NaCl solution), the second one was the comparison group (Alflutop drug administered), the third one was experimental (CCBS administered). Physiological solution (Yuria-Pharm, Ukraine), reference drug Alflutop (Biotehnos, Romania) and CCBS were intramuscularly injected once a day by 0.1 ml/kg of body weight (into a healthy paw) throughout the entire experiment, starting from the day of GA simulation. Cord blood serum was procured and cryopreserved according to the technological regulations, developed at the IPC&C of the National Academy of Sciences of Ukraine [8]. CCBS samples were thawed in a water bath at 37°C immediately prior to administration. The Alflutop drug is a bioactive concentrate derived from marine shallow fish.

The animals were sacrificed by administration of a lethal dose of sodium thiopental (75 mg/kg, i. m.). The joints were morphologically examined to days 7, 14 and 21 of the experiment. The samples for histological study were fixed in 10% neutral formalin solution. After fixation the knee joints were decalcified in 4% nitric acid solution, dehydrated in alcohols and celloidin embedded, the sections were of 4–5 µm thick [18]. The overall assessment of the tissues was performed in the specimens stained with iron hematoxylin and eosin (microscope AxioStar Plus, Germany), collagen was examined in polarized light in the samples stained with picosirius red (microscope Polmu-A, Germany) [18]. We used the reagents of BioVitrum production (Russia).

Results and discussion

Morphological assessment revealed that an intra-articular injection of cooled ethanol led to the development in joints of destructive-inflammatory and degenerative processes accompanied by several pathological manifestations featured for GA at all the stages of observation.

To day 7 the microscopic study of knee joints of the control group rats demonstrated the pronounced disorders in the joint volvulus, *i. e.* in the capsule and adjacent articular cartilage. The synovium covering the capsule was in some places absent. In capsule fibrous layer the collagen fibers were disordered, their fragmentation was observed. The foci of lymphoid-macrophage infiltration were noticed. In the joint cavity the fragments of tissues and cellular detritus were found (Fig. 1).

In non-calcifying area of cartilage the disorders were represented by pyknosis and lysis of chondrocytes. At the sites of articular coating the packing of chondrocytes was uneven, along with the areas of loosely packed



морфологических проявлений, характерных для ГА, на всех сроках наблюдения.

При микроскопическом исследовании коленных суставов крыс контрольной группы на 7-е сутки наблюдались выраженные нарушения в заворотах сустава: капсуле и прилежащем суставном хряще. Синовиальная оболочка, покрывающая капсулу, местами отсутствовала. В фиброзном слое капсулы была нарушена организация коллагеновых волокон, отмечалась их фрагментация. Выявлены очаги лимфоидно-макрофагальной инфильтрации. В полости сустава определялись фрагменты тканей и клеточный детрит (рис. 1).

В некальцифицирующейся области хряща нарушения проявлялись в виде пикноза и лизиса хондроцитов. На участках суставного покрытия плотность хондроцитов неравномерная, наряду с участками с низкой плотностью клеток обнаруживались бесклеточные участки. Были отмечены пустые капсулы.

При изучении микроструктуры капсулы коленного сустава крыс, получавших лечение КСКК или препаратом «Алфлутоп», на 7-е сутки эксперимента были зафиксированы морфологические признаки деструкции и воспаления, аналогичные таковым у контрольных животных, однако выраженность этих проявлений была меньше. Следует отметить, что у животных обеих групп площадь деструктивных очагов в суставном хряще была меньше, чем у контрольных животных, включения в полости сустава не определены. В краевых отделах суставного хряща наряду с сохранными хондроцитами обнаруживались клетки с плотными пылевидными ядрами (стадия некробиоза). В центральной области некальцифицированного хряща присутствовали хондроциты с крупными базофильно окрашенными ядрами и слабобазофильной цитоплазмой. В цитоплазме отдельных хондроцитов были отмечены гранулярные включения, которые можно рассматривать как признак повышенной биосинтетической активности клеток. Эти данные свидетельствуют об адаптационно-компенсаторных перестройках в клетках.

В области кальцифицированного хряща у животных всех групп в капсулах наблюдались лизированные хондроциты, клеточный детрит или пустые капсулы без клеток.

Клетки с признаками деструкции были обнаружены и в мениске. Контуры ядер части хондроцитов были нечеткими, что свидетельствует об их лизисе. Вместе с тем присутствовали клетки с яркоокрашенными ядрами, что является признаком адаптационно-компенсаторных перестроек.

На 14-е сутки в капсуле коленного сустава контрольных животных в области заворота сохранялись деструктивные нарушения и признаки воспаления

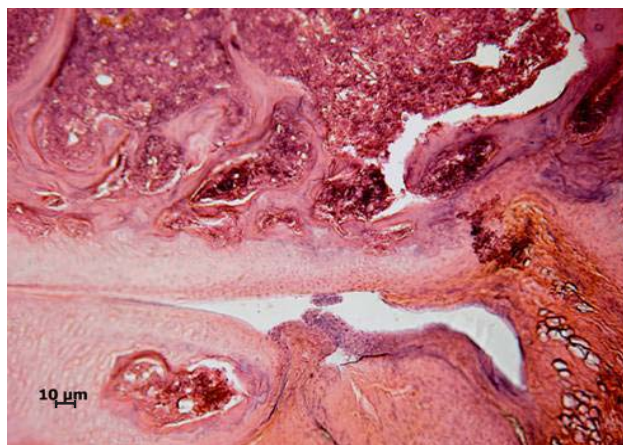


Рис. 1. Деструктивные нарушения в капсуле сустава и суставном хряще на 7-е сутки исследования. Пикноз и лизис хондроцитов. Фрагменты тканей в полости сустава. Контрольная группа. Окрашивание гематоксилином и эозином.

Fig. 1. Destructive changes in joint capsule and articular cartilage to day 7 of study. Pycnosis and lysis of chondrocytes. Fragments of tissues in joint cavity. Control group. Hematoxylin and eosin staining.

cells, cell-free regions were observed. Empty capsules were noticed.

Studying the microstructure of a knee joint capsule in the rats treated either with CCBS or Alflutop drug to day 7 of the experiment showed morphological signs of inflammation and degradation, similar to those of the control animals, but their manifestation rate was lower. It should be noted that in both groups of animals the area of destructive disorders in articular cartilage was not so severe as that for the control animals, no inclusions have been found in the joint cavity. In the edge parts of articular cartilage along with preserved chondrocytes the cells with dusty dense nuclei (necrobiosis stage) were detected. In the central part of non-calcified cartilage the chondrocytes with large basophilic stained nuclei and slightly basophilic cytoplasm were found. In cytoplasm of certain chondrocytes there were noticed granular inclusions which can be considered as a sign of increased biosynthetic activity of cells. These data indicate the adaptive-compensatory rearrangements in cells.

The calcified cartilage tissue in the animals of all the groups contained the capsules with lysed chondrocytes, cell detritus or even cell-free capsules.

The cells with destruction signs were found in meniscus. The contours of chondrocyte nuclei were unclear, testifying to their lysis. However, there were the cells with brightly colored nuclei, that was a sign of adaptive-compensatory mutations.

To day 14 we observed the destructions and signs of inflammation in the knee joint capsule of the control



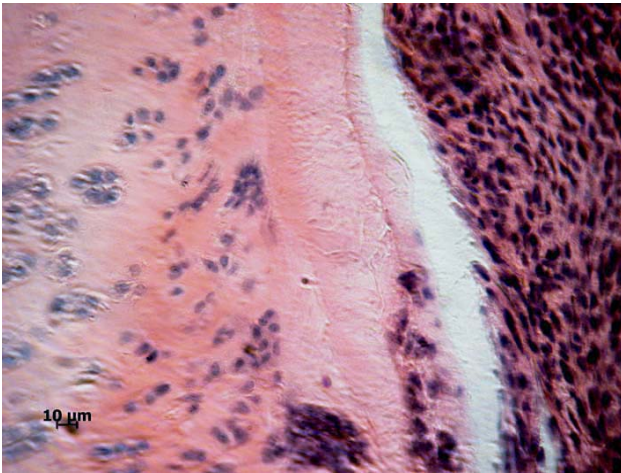


Рис. 2. Бесклеточные участки в суставном хряще на 14-е сутки исследования. Воспалительный инфильтрат. Контрольная группа. Окрашивание гематоксилином и эозином.

Fig. 2. Cell-free areas in articular cartilage to day 14 of study. Inflammatory infiltrate. Control group. Hematoxylin and eosin staining.

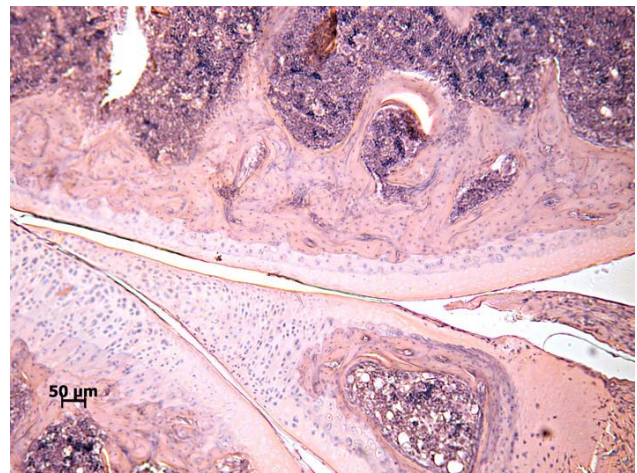


Рис. 3. Очаги суставного хряща без клеток и латеральный мениск с бесклеточными участками, перемежающимися с зонами с высокой плотностью расположения клеток, на 14-е сутки исследования. Контрольная группа. Окрашивание гематоксилином и эозином.

Fig. 3. Foci of articular cartilage without cells and lateral meniscus with a cell-free sites alternating with the zones of a high density of cells to day 14 of study. Control group. Hematoxylin and eosin staining.

(рис. 2), которые были отмечены и на 7-е сутки. Имело место нарушение организации пучков коллагеновых волокон, а также обнаруживались скопления лимфоцитов, макрофагов и фибробластов, формирующих воспалительные инфильтраты.

В краевых отделах полости сустава зафиксировано образование паннуса – богатой сосудами грануляционной ткани, происходящей из воспаленной синовиальной оболочки и состоящей из пролиферирующих фибробластов, лимфоцитов, макрофагов. На значительном протяжении суставного хряща, прилежащего к таким областям, отсутствовали клетки или обнаруживались хондроциты со слабоокрашенными ядрами (рис. 3).

У животных после терапии препаратом сравнения «Алфлутоп» выявлено, что в участках некальцифицированного суставного хряща сохранялась неравномерная плотность хондроцитов и присутствовали бесклеточные участки в поверхностной и глуболежащих зонах (рис. 4). Морфологическая картина суставного хряща соответствовала таковой на 7-е сутки терапии, однако визуально бесклеточные области были меньше, чем в контрольной группе животных.

При лечении животных КСКК в поверхностной зоне суставного хряща на участках сохранялись хондроциты, однако большинство из них имели плотные базофильные ядра. В суставном хряще по-прежнему обнаруживались лизированные и пикнотичные хондроциты, однако вместе с тем, имела место повышенная плотность расположения хондроцитов с крупными ядрами и слабобазо-

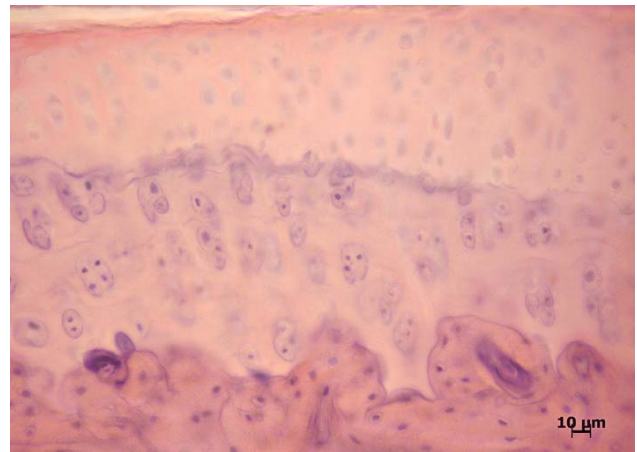


Рис. 4. Хондроциты со слабоокрашенными ядрами в некальцифицированном суставном хряще на 14-е сутки исследования. Капсулы без хондроцитов. Группа сравнения. Окрашивание гематоксилином и эозином.

Fig. 4. Chondrocytes with slightly stained nuclei in non-calcified articular cartilage to day 14 of study. Capsules with no chondrocytes. Comparison group. Hematoxylin and eosin staining.

animals (Fig. 2), which were the same as to day 7. The disorganization of the bundles of collagen fibers took place, as well as there were detected the clusters of lymphocytes, macrophages and fibroblasts, forming inflammatory infiltrates.

At the edges of the joint cavity there were noticed the formation of pannus, the granulation tissue rich of vessels, originated from the inflamed synovial mem-

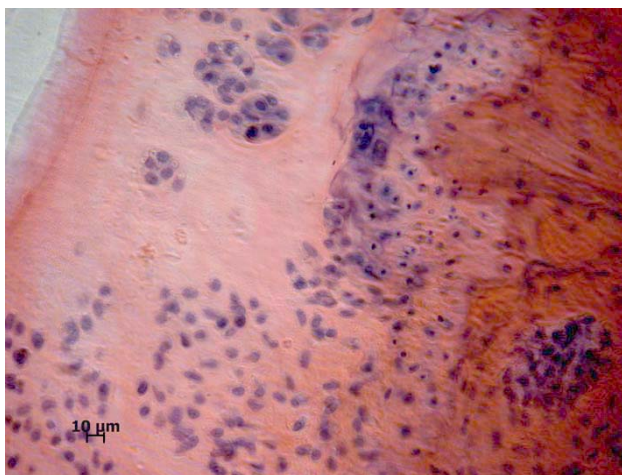


Рис. 5. Неравномерная плотность расположения хондроцитов в суставном хряще на 14-е сутки исследования. Изогенные группы хондроцитов с крупными базофильными ядрами. Экспериментальная группа. Окрашивание гематоксилином и эозином.

Fig. 5. Uneven density of chondrocytes in articular cartilage to day 14 of study. Isogenic groups of chondrocytes with large basophilic nuclei. Experimental group. Hematoxylin and eosin staining.

фильной цитоплазмой, которые находились в толще некальцифицированного суставного хряща. Обнаруживались бесклеточные области. Имело место формирование изогенных групп хондроцитов (рис. 5).

В капсуле сустава животных после лечения «Алфлутопом» или КСКК сохранялась инфильтрация клеточными элементами макрофагально-фибробластического ряда, отмечалось разрыхление пучков коллагеновых волокон. Узкая полоска грануляционной ткани в виде паннуса была обнаружена в краевых отделах капсулы коленного сустава только у животных, которых лечили «Алфлутопом».

На 21-е сутки в коленных суставах контрольных животных на отдельных участках суставная поверхность была с нарушенной конгруэнтностью. В суставном хряще прогрессировали дегенеративные нарушения. Суставной хрящ в некальцифицированной области на значительном протяжении не содержал хондроцитов или обнаруживались капсулы с хондроцитами, у которых ядра слабо контурировались (рис. 6).

Низкая плотность расположения хондроцитов была отмечена как в центральных, так и в краевых отделах суставной поверхности. В некальцифицированном суставном хряще хондроциты имели крупные базофильные ядра и слабобазофильную цитоплазму, что свидетельствовало о гиперфункции. Однако в цитоплазме большинства хондроцитов присутствовали вакуоли, вероятно, их появление

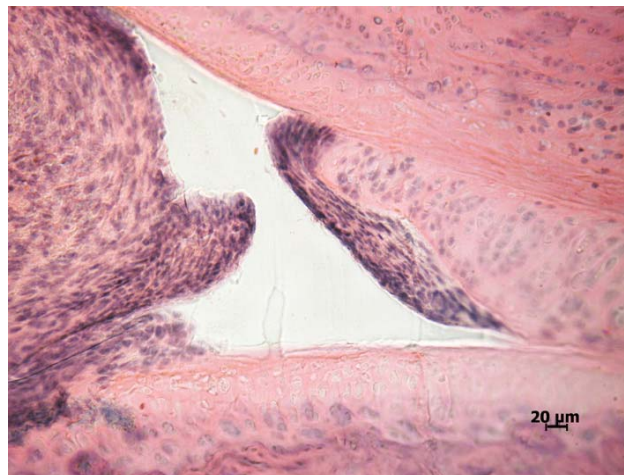


Рис. 6. Хрящ без хондроцитов в некальцифицированной суставной области на 21-е сутки исследования. Капсулы с хондроцитами, у которых ядра слабо контурируются. Паннус в полости сустава. Контрольная группа. Окрашивание гематоксилином и эозином.

Fig. 6. Cartilage with no chondrocytes in non-calcified articular area to day 21 of study. Capsules with chondrocytes with slightly contoured nuclei. Pannus in joint cavity. Control group. Hematoxylin and eosin staining.

brane and consisting of proliferating fibroblasts, lymphocytes, macrophages. A considerable part of the articular cartilage adjacent to these areas either had no cells or contained chondrocytes with poorly stained nuclei (Fig. 3).

Following treatment of the animals with Alflutop reference drug we have demonstrated that non-calcified articular cartilage areas preserved uneven chondrocyte allocation, acellular areas were found also in the superficial and deeper tissue sections (Fig. 4). Morphological pattern corresponded to that of articular cartilage to day 7 of therapy, but visually the acellular areas were less than those of the control group animals.

Treating the animals with CCBS had no effect on localization of chondrocytes in a superficial parts of articular cartilage, but most of them had a dense basophilic nucleus. In articular cartilage the lysed and picnotic chondrocytes have been still detected, but at the same time, there was an increase in the density of chondrocyte package which had large nuclei and slightly basophilic cytoplasm, and were located in depth of non-calcified articular cartilage. The cell-free areas were found. Isogenic groups of chondrocytes were formed (Fig. 5).

In joint capsule of the animals treated either with Alflutop or CCBS an infiltration with cell elements of macrophage-fibroblast was preserved, loosening the bundles of collagen fibers was noted. A narrow band of granulation tissue as a pannus was detected in the marginal regions of the knee capsule only in the animals treated with Alflutop.



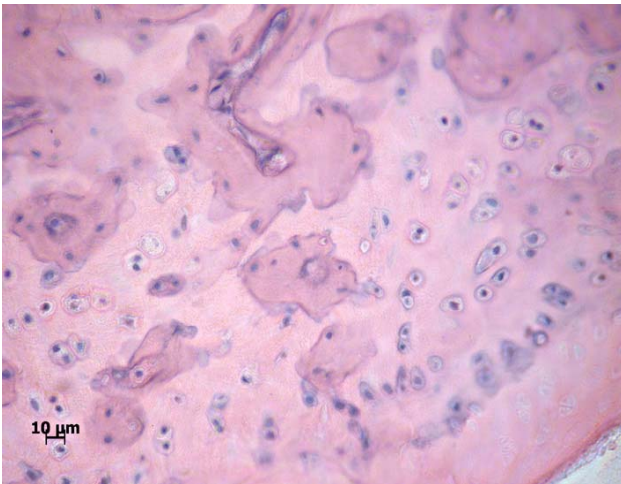


Рис. 7. Лизис хондроцитов в области некальцифицированного суставного хряща на 21-е сутки исследования. Очаги остеогенеза в кальцифицированном хряще. Контрольная группа. Окрашивание гематоксилином и эозином.

Fig. 7. Lysis of chondrocytes in non-calcified articular cartilage to day 21 of study. Osteogenesis foci in calcified cartilage. Control group. Hematoxylin and eosin staining.

связано с нарушением гидратации клетки. Матрикс суставного хряща был неравномерно окрашен, разволокнен, что свидетельствовало о нарушении его тинкториальных свойств. В области кальцифицированного суставного хряща также выявлялись деструктивные нарушения, связанные с врастанием в хрящ кровеносных сосудов, формировавших очаги остеогенеза (рис. 7).

В краевых областях мышечков характерная структурная организация суставного хряща также изменена за счет пролиферации клеток фибробластического дифферона, предположительно проникающих из паннуса.

Мениск как в латеральной, так и в медиальной области коленного сустава, был с выраженными деструктивными нарушениями: бесклеточные участки и очаги разрушенных коллагеновых волокон.

В капсуле сустава отмечены признаки хронического воспалительного процесса, местами – фибротизации.

После лечения «Алфлутопом» или КСКК в капсуле сустава сохранялись признаки воспаления, однако по сравнению с данными предыдущего срока наблюдения, а также результатами контрольной группы инфильтрация клеточными элементами имела неравномерный характер и была выражена слабее. На участках капсулы сохранялась синовиальная мембрана. Выявлены небольшие участки фибротизации капсулы, признаков формирования паннуса не обнаружено. Каких-либо включений в полости сустава не выявлено. Такая морфологическая картина свидетельствует о замедлении

To day 21 in the knee joints of the control animals in some parts an articular surface had an impaired congruence. In articular cartilage the degenerative disorders progressed. Articular cartilage in non-calcified area along a significant length did not contain the chondrocytes or there were found the capsules with chondrocytes, wherein the nuclei were slightly contoured (Fig. 6).

Loosely packed chondrocytes were observed in the central and in marginal parts of the articular surface. In non-calcified articular cartilage the chondrocytes had large basophilic nuclei and slightly basophilic cytoplasm, indicating to a hyperfunction. However, cytoplasm of the most of chondrocytes contained the vacuoles, their appearance was likely associated with an impaired cell hydration. An articular cartilage matrix was unevenly colored, teased, indicating a disorder of its tinctorial properties. In the area of calcified cartilage we have also found the destructive changes related to ingrowing into cartilage of blood vessels, which formed the osteogenesis foci (Fig. 7).

In marginal areas of condyles the articular cartilage pattern was also changed as a result of cell proliferation of fibroblast cell row allegedly penetrating from a pannus.

The meniscus both in lateral and medial regions of the knee had severe disruptions, there were cell-free sites and foci of destroyed collagen fibers.

In joint capsule the signs of chronic inflammation and somewhere fibrotization were marked.

After treatment either with Alflutop or CCBS in joint capsule there were kept the signs of inflammation, but if compared with the data of previous observation time, as well as with the results of the control group, infiltration with cell elements was uneven and less pronounced. At capsule sites a synovial membrane was preserved. There were revealed small areas of capsule fibrotization, signs of pannus formation were found. No inclusions were found in the joint cavity. This morphological picture indicates a slowing-down the pathology and repair of the knee joint capsule. The progression of degenerative process in articular cartilage was not noticed. In non-calcified articular cartilage the sites with no chondrocytes were preserved, there was a non-uniform package of the cells in the areas of articular cartilage. Besides to cell-free areas there have been marked isogenic groups of chondrocytes of large size with slightly basophilic nuclei and abundant cytoplasm (Fig. 8), indicating an activation of biosynthetic processes.

In animals after treatment either with Alflutop or CCBS along with similar morphological manifestations the differences in articular cartilage structure were observed. After treatment of the animals with CCBS the foci of dissociated matrix were present on the sites of articular coating of condyles, the chondrocyte-

патологического процесса и репарации в капсуле коленного сустава. Прогрессирования дегенеративного процесса в суставном хряще не зафиксировано. В некальцифицированном суставном хряще сохранялись участки без хондроцитов, имела место неравномерная плотность клеток в зонах суставного хряща. Наряду с бесклеточными областями были отмечены изогенные группы хондроцитов крупных размеров со слабобазофильными ядрами и обильной цитоплазмой (рис. 8), что свидетельствовало об активизации биосинтетических процессов.

У животных в структуре суставного хряща после лечения «Алфлутопом» и КСКК наряду со сходными морфологическими проявлениями наблюдались и отличия. После лечения животных КСКК на участках суставного покрытия мышцелков сохранялись очаги разволокнения матрикса, в поверхностной зоне суставного хряща отмечались участки без хондроцитов, однако в более глубоких зонах плотность клеток была высокой. Хондроциты располагались в капсулах, имели крупные округлые ядра (рис. 9).

В менисках плотность фиброхондроцитов была высокой. В целом на поверхности менисков сохранялись очаги клеток с нормальной структурной организацией, только в краевых отделах располагались клетки с признаками деструкции.

По сравнению с 14-ми сутками эксперимента можно отметить положительную динамику, которая свидетельствует о замедлении деструктивно-дистрофического процесса и постепенном восстановлении структуры хрящевой ткани.

При поляризационно-оптическом исследовании в области мышцелков суставного хряща бедренной и большеберцовой костей выявлена выраженная рефракция коллагена 2 типа практически во всех зонах суставного хряща после лечения животных КСКК. Наиболее яркое свечение коллагена зафиксировано вокруг капсул хондроцитов, что свидетельствует о функциональной активности клеток.

Таким образом, у контрольных животных на всех сроках наблюдения прогрессировали патоморфологические проявления ГА, что объясняется низким репаративным потенциалом хрящевой ткани и нарушением регуляторных механизмов [12, 25].

На 7-е сутки в полости сустава определялись фрагменты тканей, содержащие клеточный детрит, а начиная с 14-х суток зафиксировано формирование паннуса. Его появление является прогностически неблагоприятным признаком. Известно, что паннус, с одной стороны, может интенсивно расти, проникая из синовиальной ткани в хрящ и разрушая его, а с другой – продуцировать матриксную металлопротеиназу-3, которая играет существенную роль в разрушении матрикса и формировании эрозий на поверхности суставного хряща

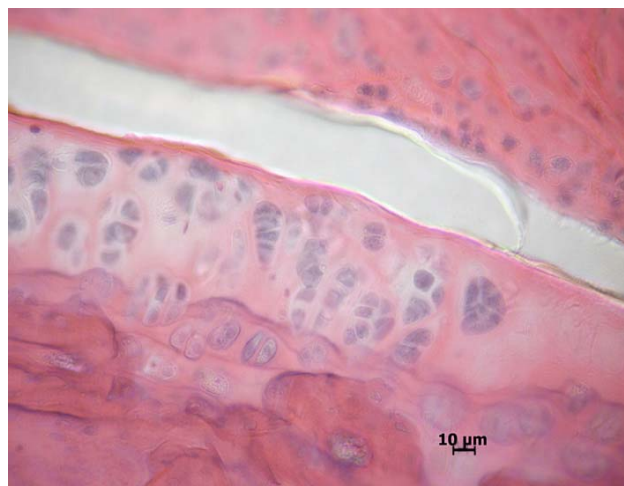

Рис. 8. Неравномерная плотность расположения клеток в суставном хряще на 21-е сутки исследования. Хондроциты с крупными слабобазофильными ядрами. Изогенные группы клеток. Группа сравнения. Окрашивание гематоксилином и эозином.

Fig. 8. Uneven packing of cells in articular cartilage to day 21 of study. Chondrocytes with large weakly basophilic nuclei. Isogenic groups of cells. Comparison group. Hematoxylin and eosin staining.

free sites were noted in a superficial zone of articular cartilage, nevertheless the densely packed cells were found in the tissue depth. The cells were localized in capsules, had large round nuclei (Fig. 9).

The density of fibrochondrocytes in menisci was high. In general, on the menisci surface the foci of cells with normal structure were kept, only in marginal parts the cells with signs of degradation were located.

If compared to day 14 of the experiment a positive dynamics could be noted, that evidenced to a slowing-down of destructive-dystrophic process and gradual restoration of the cartilage structure.

During polarization-optical study in the area of condyles of articular cartilage of the femoral and tibial bones there was revealed an expressed refraction of collagen type 2 in almost all the zones of articular cartilage after treatment of the animals with CCBS. The brightest areas with collagen were found around the capsules of chondrocytes, indicating the functional activity of cells.

Thus, in the control animals at all the stages of observation pathological manifestations of GA progressed, that was explained by low reparative potential of cartilage and disordered regulatory mechanisms [5, 22].

To day 7 in the joint cavity there were found the fragments of tissues containing the cell detritus, and starting from day 14 the pannus formation was revealed. Its appearance is a poor prognostic sign. It is known that pannus, on the one hand may grow rapidly by penetrating from a synovial tissue into cartilage and



[8, 35]. Обнаружено нарушение конгруэнтности мышечков суставных поверхностей. Зафиксированы врастание в хрящевую ткань кровеносных сосудов и формирование очагов остеонеогенеза, замещающих суставной хрящ. Формирование паннуса, врастание в хрящ кровеносных сосудов и замещение его костной тканью характерны для тяжелых форм ГА и свидетельствуют о грубых «перестройках» в суставах, что усугубляет нарушения их биомеханики и трофики. Указанные изменения являются основными в механизмах прогрессирования ГА. Восстановление утраченных функций сустава на современном этапе развития медицины не представляется возможным. Лечение пациентов с тяжелыми формами ГА направлено на замедление разрушения хряща.

Репаративные процессы в капсуле сустава связаны с ее фибротизацией как отражением воспалительного процесса, а в суставном хряще – с адаптационно-компенсаторными проявлениями. Последние были характерны для небольшого количества хондроцитов и заключались в гипертрофии ядра и базофилии цитоплазмы.

Лечение «Алфлутопом» сопровождалось позитивной динамикой. Воспалительные изменения суставной капсулы сохранялись во все сроки терапии, однако с 14-х по 21-е сутки их выраженность была значительно меньше, чем в контроле. При этом на 21-е сутки в глубокой и средней зонах хряща было отмечено восстановление содержания коллагена 2 типа. Важно, что разрушение хрящевой ткани за счет врастания кровеносных сосудов и замещение хряща новообразованной костной тканью не отмечались на протяжении всего эксперимента.

Описанные эффекты применения препарата сравнения объясняются фармакологическими свойствами компонентов, которые входят в его состав (хондроитинсульфат, аминокислоты, сахара, миоинозитол, соли (Na, K, Ca, Mg, Cu, Fe, Mn, Zn)), соединения группы глицерофосфолипидов). Исходя из этого уменьшение патоморфологических признаков ГА связано с регулирующим влиянием препарата на обмен веществ в хрящевой ткани, хондропротективными свойствами, реализуемыми посредством нормализации биосинтеза гиалуроновой кислоты и коллагена 2 типа, а также угнетения активности гиалуронидазы и других ферментов, разрушающих межклеточный матрикс.

Вместе с тем препарат сравнения не оказывал заметного влияния на формирование паннуса. Таким образом, стимуляция репаративных процессов в хрящевой ткани и уменьшение воспалительных проявлений при лечении животных «Алфлутопом» оказались недостаточными для предотвращения формирования реактивных разрастаний синовиальной полости сустава.

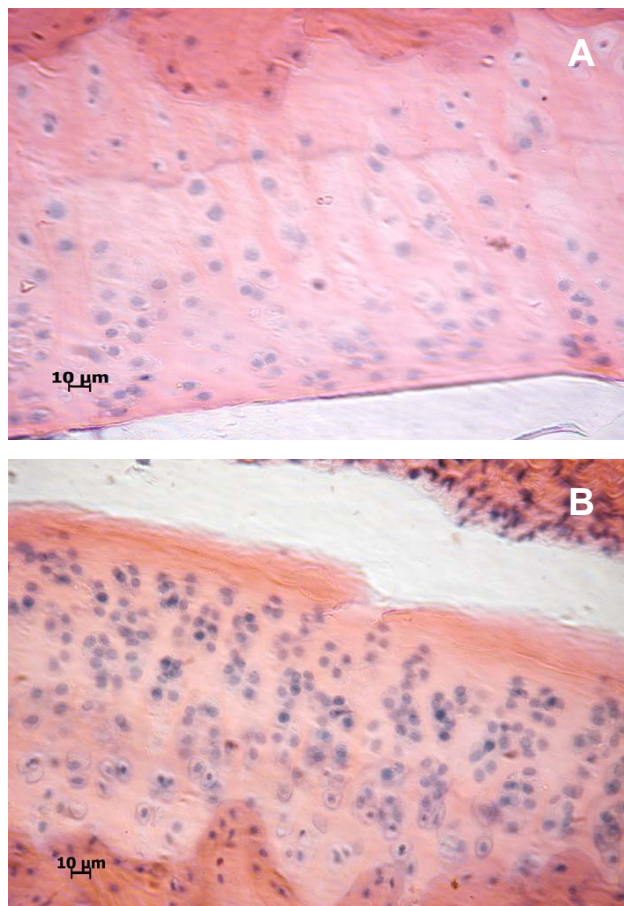


Рис. 9. Фрагмент мышечка бедренной кости на 21-е сутки исследования. Суставной хрящ: **А** – хондроциты в поверхностной зоне суставного хряща; **В** – бесклеточные области и разволокнение матрикса в поверхностной зоне. Высокая плотность расположения хондроцитов. Экспериментальная группа. Окрашивание гематоксилином и эозином.

Fig. 9. Fragment of femoral condyle to day of study. Articular cartilage: **A** – chondrocytes in superficial zone of articular cartilage; **B** – cell-free areas and matrix fraying of superficial zone. High density of chondrocytes. Experimental group. Hematoxylin and eosin staining.

destroying it, and on another the pannus may produce matrix metalloproteinase-3, which plays a crucial role in matrix destruction and formation of erosions on articular cartilage surface [1, 35]. Affected congruence of articular surfaces of the condyles was detected. There was recorded ingrowing into cartilage tissue of blood vessels and the formation of osteoneogenesis foci, replacing an articular cartilage. Pannus formation, ingrowth of blood vessels into cartilage and its replacement by bone tissue were featured for extensive GA stages and evidenced to tough rearrangements in joints, which aggravated the disorders in their biomechanics and trophism. These changes are crucial in the mechanisms of GA progression, to achieve the recovery of the lost functions at the present stage of medicine development is not possible. Treatment of patients with

Лечение экспериментальных животных КСКК сопровождалось уменьшением выраженности морфологических проявлений ГА, однако полного восстановления структуры суставного хряща не наступало.

Уменьшение выраженности морфологических проявлений деструктивно-дистрофических и воспалительных процессов отмечено уже на 14-е сутки терапии, тогда как в группе сравнения улучшение отмечено только на 21-е сутки. На 21-е сутки терапии имела место фибротизация капсулы сустава, так же как и у животных других групп. Тем не менее формирования паннуса не происходило. Следует отметить, что детрит в суставной полости, в отличие от животных других групп, не выявлен. Конкретные механизмы терапевтического влияния КСКК при ГА не известны. С нашей точки зрения, они могут реализоваться через опосредованное уменьшение в крови, синовиальной жидкости и тканях элементов коленных суставов дисбаланса регуляторных факторов (в том числе регуляторных цитокинов), характерных для ГА [12, 16, 19, 24].

Снижение проявлений ГА в хрящевой ткани зафиксировано на 14-е и 21-е сутки терапии КСКК, при этом морфологическая картина не изменялась. В группе сравнения позитивные изменения в структурной организации хряща были зафиксированы только на 21-е сутки терапии. Нарушения конгруэнтности сочленяющихся поверхностей, врастания кровеносных сосудов или замещения хряща костной тканью не выявлены в течение всего эксперимента.

Известно, что при ГА продукты разрушения экстрацеллюлярного матрикса попадают в синовиальную жидкость, откуда они могут всасываться в кровоток, вызывая повышение сосудистой проницаемости и экссудацию в капсуле [28, 31]. Это усугубляет развитие синовита и повышение внутрисуставного давления. Повышенное давление способствует поддержанию воспалительного процесса, может быть причиной патологических протрузий капсулы сустава и нарушения ее целостности. В то же время фибробластоподобные синовиоциты способны продуцировать воспалительные цитокины и медиаторы разрушения хрящевой ткани, выполняя таким образом роль промежуточных медиаторов локального воспаления [22, 28, 31]. Медиаторы воспаления, в свою очередь, способствуют повышению проницаемости сосудов и усиленной трансфузии плазмы в синовиальную жидкость, вследствие чего концентрация гиалуроновой кислоты уменьшается. Таким образом, происходит снижение лубрикационных качеств синовиальной жидкости и ее защитных свойств. Повреждение клеток ткани суставного хряща неизбежно стимулирует повышение биосинтеза воспалительных цитокинов, что, в свою очередь, приводит к разрушению матрикса.

severe GA is aimed to slow down the destruction of cartilage.

Reparative processes in joint capsule are associated with its fibrotization as a reflection of the inflammation, and in the articular cartilage they are done with adaptive-compensatory manifestations. Latter had place in a small number of chondrocytes and was represented by hypertrophy of the nucleus and cytoplasm basophilia.

Treatment with Alflutop showed a positive dynamics. Inflammatory changes of joint capsule were kept for all terms of treatment, however, from day 14 to day 21 their severity was significantly less than in the control. Nevertheless, the restoration of type 2 collagen was obvious to day 21 in the middle of cartilage as well as in its depth. And not less important that the cartilage tissue destruction resulted from ingrowth of blood vessels and replacement of cartilage by newly formed bone tissue was not observed throughout the experiment.

These outcomes of the reference drug application could be explained by pharmacological properties of its components (chondroitin sulfate, amino acids, sugars, myo-inositol, salts (Na, K, Ca, Mg, Cu, Fe, Mn, Zn), glycerophospholipids compounds). With that in mind, the reduction of pathomorphological signs of GA was associated with regulating influence of the drug on metabolism in cartilage tissue, chondroprotective properties were implemented via normalization of biosynthesis of hyaluronic acid and collagen type 2, as well as inhibition of hyaluronidase activity and other enzymes degrading an extracellular matrix.

Along with that, the reference drug did not significantly affect the pannus formation. Thus, stimulation of reparation in cartilage and reducing inflammatory manifestations when treating the animals with Alflutop were not quite helpful in preventing the formation of reactive proliferations of synovium into the joint cavity.

Treatment of experimental animals with CCBS was accompanied by a reduced severity of morphological manifestations of GA, but a complete restoration of articular cartilage structure did not occur.

Reducing the severity of morphological manifestations of the destructive-dystrophic and inflammatory processes was observed even to day 14 of treatment, whereas in the comparison group, improvement was seen only to day 21. To day 21 of treatment the fibrotization of joint capsule occurred as well as in animals of other groups. Nevertheless, the pannus formation did not occur. It should be noted that no detritus in joint cavity in contrast to other groups of animals was detected. Specific mechanisms of therapeutic effect of CCBs in GA are unknown. We believe they can be realized through an indirect reduction in blood, synovial fluid and tissue of the knee elements of imbalance of regulatory factors (including



При лечении животных КСКК, вероятно, разрывается этот «порочный круг». Можно предположить, что терапевтическое воздействие реализуется через регуляторное влияние на ядерные факторы транскрипции, например, на семейство широко экспрессируемых универсальных факторов транскрипции каппа В, контролирующих экспрессию генов иммунного ответа, апоптоза и клеточного цикла. Это семейство факторов играет важную роль в защите клеток от апоптоза и передаче внутриклеточных сигналов. Его существенная роль в развитии остеоартроза также известна, но внеклеточные сигналы, активирующие ядерные факторы транскрипции, изучены недостаточно [27, 28, 32]. Поскольку в сыворотке кордовой крови содержится широкий спектр биологически активных веществ фетоплацентарного происхождения, то можно предположить, что в ней присутствуют и макромолекулы внеклеточных сигналов.

Известно, что пролиферирующий паннус во многих аспектах сходен с плацентарной тканью, в частности, реакцией на ремоделирующие факторы, например, на плацентарный фактор роста [22]. Возможно, что именно этим объясняется способность КСКК контролировать реактивные разрастания синовия в суставах животных с ГА и препятствовать формированию паннуса.

По данным поляризационно-оптического исследования в области мышечков суставного хряща бедренной и большеберцовой костей у животных после лечения КСКК на 21-е сутки терапии выявлена выраженная рефракция коллагена 2 типа практически во всех зонах суставного хряща, наиболее яркое свечение коллагена зафиксировано вокруг капсул хондроцитов. Такие результаты свидетельствуют о репарации внеклеточного матрикса и восстановлении хрящевой ткани на клеточном и тканевом уровнях.

По нашему мнению, эффект позитивного влияния КСКК на протекание ГА можно интерпретировать как общебиологическое регуляторное воздействие на процессы саногенеза. Производитель заявляет, что, восстанавливая гомеостаз в суставе, «Алфлутоп» тормозит биосинтез медиаторов воспаления, включая провоспалительные цитокины, чем и объясняется его противовоспалительный эффект (инструкция для медицинского применения). Поскольку действие «Алфлутопа» и КСКК на морфологические проявления ГА сходно, то можно предположить, что лечебное влияние КСКК реализуется, в частности, через те же механизмы. Оба изучаемых терапевтических агента представляют собой комплекс биологически активных веществ естественного происхождения, которые, очевидно, не являются видоспецифичными. Известно, что сыворотка кордовой крови является богатым

regulatory cytokines), characteristic for GA [5, 12, 15, 21].

Reduced GA manifestations in cartilage was recorded to days 14 and 21 of therapy with CCBS, herewith morphological picture did not change. The comparison group demonstrated positive changes of cartilage structure to day 21 of therapy. Disordered congruence of adjoining articular surfaces, ingrowth of blood vessels or replacement of cartilage with bone tissue have been identified throughout the experiment.

It is known that in GA the destruction products of extracellular matrix release into synovial fluid, where they can be absorbed by the bloodstream, causing an increase in vascular permeability and exudation of the capsule [26, 39]. This leads to development of synovitis and intraarticular pressure. High blood pressure maintains an inflammation, can cause abnormal protrusions of the joint capsule and disorder an integrity. At the same time, fibroblast-like synoviocytes are capable of producing inflammatory cytokines and mediators of cartilage destruction, playing thereby the role of local inflammation intermediate mediators [19, 26, 29]. Inflammatory mediators, in turn, contribute to the vascular permeability and plasma enhanced transfusion in synovial fluid, whereby the hyaluronic acid concentration decreases. Thus, the lubricative quality of synovial fluid and its protective properties are going down. Injury of articular cartilage cells inevitably stimulates an increase in biosynthesis of inflammatory cytokines, which in turn leads to the matrix destruction. Treatment of animals with CCBS probably breaks the 'vicious circle'. Therapeutic effect can be assumed to be implemented via regulatory effect on nuclear transcription factors, such as the widely expressed universal kappa B transcription factors, controlling the expression of genes of an immune response, apoptosis and cell cycle. This family of factors plays an important role in protecting the cells against apoptosis and in transmission of intracellular signals. Its significant role in development of osteoarthritis is also known, but extracellular signals, activating nuclear transcription factors have been not well understood [25, 26, 30]. Since a cord blood serum contains a wide range of biologically active substances of fetoplacental origin, it can be assumed that it contains the macromolecules of extracellular signals as well.

It is known that proliferating pannus in many respects is similar to the placental tissue, in particular on the response to remodeling factors, for example, placental growth factor [19]. This likely explains the CCBS ability to control reactive proliferation of synovium in joints of animals with GA and prevent the pannus formation.

According to the polarization microscopy data the condyles zone of articular cartilage of the femoral and tibial bones in animals treated with CCBS to day 21 of treatment had an expressed refraction of collagen type



источником регуляторных веществ с высокой биологической активностью. В ней содержится широкий спектр таких соединений, как интерлейкины, хемокины, колониестимулирующие факторы, растворимые рецепторы, факторы роста, эндорфины, гормоны [13, 17, 20, 34]. Этим, вероятно, и объясняется большая по сравнению с «Алфлутопом» терапевтическая активность КСКК. Кроме того, немаловажное значение имеет наличие в составе сыворотки кордовой крови органических кислот, каротиноидов, аминокислот, веществ липидной природы, витаминов, электролитов и микроэлементов, обеспечивающих уникальное молекулярное окружение, необходимое для оптимальной физиологической активности регуляторных веществ [15, 21, 26]. На наш взгляд, терапевтический эффект КСКК нельзя объяснить влиянием только содержащихся в ней отдельных биологически активных веществ. По-видимому, он реализуется за счет совокупного многопланового действия комплекса биорегуляторов, находящихся в физиологически сбалансированном соотношении, которое искусственно воспроизвести практически невозможно.

Выводы

Результаты морфологического исследования коленных суставов крыс с индуцированным ГА свидетельствуют о том, что лечение КСКК тормозит развитие воспалительного процесса и способствует замедлению дегенерации суставного покрытия на клеточном и тканевом уровнях, препятствует формированию паннуса. Уменьшение патоморфологических проявлений в хрящевой ткани отмечается на 14-е сутки терапии, а на 21-е сутки снижается активность патологического процесса в суставной капсуле. Увеличение количества хондроцитов в суставном хряще сопровождается восстановлением их функциональной активности, о чем свидетельствует повышение рефракции коллагена 2 типа.

Лечение «Алфлутопом» в меньшей степени влияет на выраженность морфологических проявлений ГА и не препятствует появлению реактивных разрастаний синовии.

Перспективой дальнейших исследований может быть изучение действия биологически активных веществ фетоплацентарного происхождения на процессы деструкции и репарации при различных заболеваниях опорно-двигательного аппарата.

Выражаем благодарность заведующему отделом криобиологии систем репродукции ИПКиК НАН Украины, д. мед. н., проф. О.С. Прокопюк за предоставление криоконсервированной сыворотки кордовой крови для проведения экспериментов.

2 in almost all the parts of articular cartilage, the brightest collagen areas were recorded around the capsules of chondrocytes. These results indicated the extracellular matrix repair and recovery of cartilage were confirmed at cell and tissue levels.

We suppose that a positive impact of CCBS on GA can be interpreted as a general biological regulatory influence on sanogenesis. The manufacturer of Alflutop argues that restoring homeostasis in joint, the drug inhibits the biosynthesis of inflammatory mediators, including proinflammatory cytokines, which explains its anti-inflammatory effect (instructions for medical use). Since the effect of Alflutop and CCBS on morphological manifestations of GA is similar, we may assume that a therapeutic impact of CCBS is implemented, in particular, through the same mechanisms. Both therapeutic agents studied are complex of biologically active substances of natural origin, which, obviously, are not species-specific. It is known that the cord blood serum is rich source of regulatory substances with high biological activity. It contains a wide range of compounds such as interleukins, chemokines, colony stimulating factors, soluble receptors, growth factors, endorphins, hormones [9, 13, 16, 32]. This probably explains higher *versus* Alflutop therapeutic activity of CCBS. In addition, the presence in cord blood serum of organic acids, carotenoids, amino acids, lipid, vitamins, electrolytes and trace elements, providing a unique molecular environment necessary for optimal physiological activity of regulatory substances has great importance [11, 17, 23]. We believe the therapeutic effect of CCBS can not be explained only by the influence of certain active substances in its content. It is apparently a result of a sum of versatile effects made by a complex of bioregulators preserving a physiologically balanced composition, which is hardly possible to be reproduced artificially.

Conclusions

The results of morphological study of knee joints of the rats with induced GA indicated that the treatment with CCBS reduced an inflammation activity and slowed-down degeneration of articular coating that was estimated at cell and tissue levels, prevented pannus formation. The reduced pathological manifestations of cartilage was observed to day 14 of therapy, and to day 21 the pathological activity in joint capsule decreased. Increasing the number of chondrocytes in articular cartilage was accompanied with their functional activity recovery, as evidenced by a rise in refraction of type 2 collagen.

Treatment with Alflutop to a lesser extent affected the severity of morphological manifestations of GA, did not prevent the appearance of reactive proliferations of synovium.



Литература

1. Введенский Б.П., Дедух Н.В., Ковалев Г.А., Сандомирский Б.П. Влияние низких температур и этанола на состояние структурных элементов колесного сустава // Ортопедия, травматология и протезирование. – 2013. – №2. – С. 28–33.
2. Введенский Б.П., Ковалев Г.А., Тыныныка Л.Н. и др. Криоконсервированная сыворотка кордовой крови при лечении деструктивно-дистрофических процессов в суставах // Вестник неотложной и восстановительной медицины. – 2012. – Т. 13, №1. – С. 41–43.
3. Гольцев А.Н., Юрченко Т.Н. Плацента: криоконсервирование, клиническое применение. – Харьков, 2013. – 318 с.
4. Грищенко В.И., Ковалев Г.А., Петренко А.Ю. и др. Регенеративно-пластическая терапия алкогольных висцеропатий. – К.: Наук. думка, 2010. – 152 с.
5. Грищенко В.И., Прокопюк О.С., Ліпіна О.В. Заготівля, криоконсервування сироватки і плазми кордової крові та їх клінічне застосування: Метод. рекомендації. – Харків, 2000. – 11 с.
6. Коржевский Д.Э. Основы гистологической техники. – СПб: СпецЛит, 2010. – 95 с.
7. Регенеративная биология и медицина. Клеточные технологии в терапии болезней нервной системы / Под ред. В.Н. Ярыгина, В.П. Пузырева, К.Н. Ярыгина, В.В. Семченко. – Екатеринбург – Москва – Омск – Томск – Ханты-Мансийск, 2015. – 360 с.
8. Ainola M.M., Mandelin J.A., Liljestrom M.P. et al. Pannus invasion and cartilage degradation in rheumatoid arthritis: involvement of MMP-3 and interleukin-1beta // Clin. Exp. Rheumatol. – 2005. – Vol. 23, №5. – P. 644–650.
9. Dhawan A., Mather R., Karas V. et al. An epidemiologic analysis of clinical practice guidelines for non-arthroplasty treatment of osteoarthritis of the knee // Arthroscopy. – 2014. – Vol. 30, №1. – P. 65–71.
10. Farr J., Miller L., Block J. Quality of Life in Patients with Knee Osteoarthritis: A Commentary on Nonsurgical and Surgical Treatments // Open Orthop. J. – 2013. – №7. – P. 619–623.
11. Fransen M., Bridgett L., March L. et al. The epidemiology of osteoarthritis in Asia // Int. J. Rheum. Dis. – 2011. – Vol. 14, №2. – P. 113–121.
12. Goldring M.B. Articular Cartilage Degradation in Osteoarthritis // HSS Journal. – 2012. – Vol. 8, №1. – P. 7–9.
13. Gul A., Lone K., Ahmad A. Implications of umbilical cord blood serum in clinical applications // The Health. – 2013. – Vol. 4, №4. – P. 71–75.
14. Hafez A., Al-Johani A., Zakaria A. et al. Treatment of Knee Osteoarthritis in Relation to Hamstring and Quadriceps Strength // J. Phys. Ther. Sci. – 2013. – Vol. 25, №11. – P. 1401–1405.
15. Haga P., Ek J., Kran S. et al. Plasma tocopherol levels and vitamin E/beta-lipoprotein relationships during pregnancy and in cord blood // Am. J. Clin. Nutr. – 1982. – Vol. 36, №6. – P. 1200–1204.
16. Heidari B. Knee osteoarthritis prevalence, risk factors, pathogenesis and features: Part I // Caspian J. Intern. Med. – 2011. – Vol. 2, №2. – P. 205–212.
17. Hu D., Gu H., Cao L. et al. Study on the relationship between endogenous opioid peptides and fetal distress // Zhonghua Fu Chan Ke Za Zhi. – 2002. – Vol. 37, №12. – P. 718–720.
18. Kanno H. Regenerative therapy for neuronal diseases with transplantation of somatic stem cells // World J. Stem. Cells. – 2013. – Vol. 5, №4. – P. 163–171.
19. Kapoor M., Martel-Pelletier J., Lajeunesse D. et al. Role of proinflammatory cytokines in the pathophysiology of osteoarthritis // Nat. Rev. Rheumatol. – 2011. – Vol. 7, №1. – P. 33–42.
20. Kedzia A., Petriczko E., Tarka A. Placental growth hormone, pituitary growth hormone, insulin-like growth factor, and ghrelin in umbilical cord blood serum and amniotic fluid // Endokrynol. Pol. – 2013. – Vol. 64, №4. – P. 293–299.
21. Kiely M., Cogan P., Kearney P. et al. Concentrations of tocopherols and carotenoids in maternal and cord bloodplasma // Eur. J. Clin. Nutr. – 1999. – Vol. 53, №9. – P. 711–715.

Studying the influence of biologically active substances of fetoplacental origin on destruction and restoration processes in various diseases of musculoskeletal system could be the prospect for further researches.

We are grateful to the Head of the Department of Cryobiology of Reproductive Systems of the IPC&C of the National Academy of Sciences of Ukraine in person of Prof. Olga S. Prokopyuk, MD for providing the cord blood serum for studies.

References

1. Ainola M.M., Mandelin J.A., Liljestrom M.P. et al. Pannus invasion and cartilage degradation in rheumatoid arthritis: involvement of MMP-3 and interleukin-1beta. Clin Exp Rheumatol 2005; 23(5): 644–650.
2. Dhawan A., Mather R., Karas V. et al. An epidemiologic analysis of clinical practice guidelines for non-arthroplasty treatment of osteoarthritis of the knee. Arthroscopy 2014; 30(1): 65–71.
3. Farr J., Miller L., Block J. Quality of life in patients with knee osteoarthritis: a commentary on nonsurgical and surgical treatments. Open Orthop J 2013; (7): 619–623.
4. Fransen M., Bridgett L., March L. et al. The epidemiology of osteoarthritis in Asia. Int J Rheum Dis 2011; 14(2): 113–121.
5. Goldring M.B. Articular cartilage degradation in osteoarthritis. HSS Journal 2012; 8(1): 7–9.
6. Goltsev A.N., Yurchenko T.N. Placenta: cryopreservation, clinical application. – Kharkiv, 2013.
7. Grischenko V.I., Kovalov G.A., Petrenko A.Yu. et al. Regenerative plastic therapy of alcohol visceropathies. – Kyiv: Naukova dumka, 2010. – 152 p.
8. Grischenko V.I., Prokopyuk O.S., Lipina O.V. Procurement, cryopreservation of serum and plasma of cord blood and their clinical use. Methodical recommendations. – Kharkiv, 2000. – 11 p.
9. Gul A., Lone K., Ahmad A. Implications of umbilical cord blood serum in clinical applications. The Health 2013; 4(4): 71–75.
10. Hafez A., Al-Johani A., Zakaria A. et al. Treatment of knee osteoarthritis in relation to hamstring and quadriceps strength. J Phys Ther Sci 2013; 25(11): 1401–1405.
11. Haga P., Ek J., Kran S. et al. Plasma tocopherol levels and vitamin E/beta-lipoprotein relationships during pregnancy and in cord blood. Am J Clin Nutr 1982; 36(6): 1200–1204.
12. Heidari B. Knee osteoarthritis prevalence, risk factors, pathogenesis and features: Part I. Caspian J Intern Med 2011; 2(2): 205–212.
13. Hu D., Gu H., Cao L. et al. Study on the relationship between endogenous opioid peptides and fetal distress. Zhonghua Fu Chan Ke Za Zhi 2002; 37(12): 718–720.
14. Kanno H. Regenerative therapy for neuronal diseases with transplantation of somatic stem cells. World J Stem Cells 2013; 5(4): 163–171.
15. Kapoor M., Martel-Pelletier J., Lajeunesse D. et al. Role of proinflammatory cytokines in the pathophysiology of osteoarthritis. Nat Rev Rheumatol 2011; 7(1): 33–42.
16. Kedzia A., Petriczko E., Tarka A. Placental growth hormone, pituitary growth hormone, insulin-like growth factor, and ghrelin in umbilical cord blood serum and amniotic fluid. Endokrynol Pol 2013; 64(4): 293–299.
17. Kiely M., Cogan P., Kearney P. et al. Concentrations of tocopherols and carotenoids in maternal and cord bloodplasma. Eur J Clin Nutr 1999; 53(9): 711–715.



22. Lowin T., Weidler C., Jenei-Lanzl Z. et al. Relationship between placenta growth factor 1 and vascularization, dehydroepiandrosterone sulfate to dehydroepiandrosterone conversion, or aromatase expression in patients with rheumatoid arthritis and patients with osteoarthritis // *Arthritis Rheum.* – 2012. – Vol. 64, №6. – P. 1799–1808.
23. Neogi T., Zhang Y. Epidemiology of OA // *Rheum. Dis. Clin. North. Am.* – 2013. – Vol. 39, №1. – P. 1–19.
24. Olson S., Horne P., Furman B. et al. The role of cytokines in posttraumatic arthritis // *J. Am. Acad. Orthop. Surg.* – 2014. – Vol. 22, №1. – P. 29–37.
25. Orth P., Rey-Rico A., Venkatesan J. et al. Current perspectives in stem cell research for knee cartilage repair // *Stem Cells Cloning.* – 2014. – Vol. 7. – P. 1–17.
26. Perveen S., Altaf W., Vohra N. et al. Effect of gestational age on cord blood plasma copper, zinc, magnesium and albumin // *Early Hum. Dev.* – 2002. – Vol. 69, №1–2. – P. 15–23.
27. Roman-Blas J., Jimenez S. NF-kappaB as a potential therapeutic target in osteoarthritis and rheumatoid arthritis // *Osteoarthritis Cartilage.* – 2006. – Vol. 14, №9. – P. 839–848.
28. Scanzello C., Goldring S. The Role of Synovitis in Osteoarthritis pathogenesis // *Bone.* – 2012. – Vol. 51, №2. – P. 249–257.
29. Sharifi B., Mosavi Zadeh A., Famil Tokhmechi M. Efficiency assessment of topical fetal human cord blood serum on alkaline corneal epithelial defects healing in a rabbit model // *Life Science Journal.* – 2013. – Vol. 10, №7. – P. 731–734.
30. Sharma N., Goel M., Velpandian T. et al. Evaluation of umbilical cord serum therapy in acute ocular chemical burns // *Invest. Ophthalmol. Vis. Sci.* – 2011. – Vol. 25, №2. – P. 1087–1092.
31. Sokolove J., Lepus C. Role of inflammation in the pathogenesis of osteoarthritis: latest findings and interpretations // *Biomed. Res. Int.* – 2013. – Vol. 5, №2. – P. 77–94.
32. Sun R., Zhang B., Chen L., Sun J. Role of nuclear factor of activated T cells 1 in the pathogenesis of osteoarthritis // *Exp. Ther. Med.* – 2014. – Vol. 7, №1. – P. 195–198.
33. Sun T., Ma Q. Repairing neural injuries using human umbilical cord blood // *Mol. Neurobiol.* – 2013. – Vol. 47, №3. – P. 938–945.
34. Tutdibi E., Hunecke A., Lindner U. et al. Levels of cytokines in umbilical cord blood in relation to spontaneous term labor // *J. Perinat. Med.* – 2012. – Vol. 40, №5. – P. 527–532.
35. Wang H.S., Kuo P.Y., Yang C.C. et al. Matrix metalloproteinase-3 expression in the medial plica and pannus-like tissue in knees from patients with medial compartment osteoarthritis // *Histopathology.* – 2011. – Vol. 58, №4. – P. 593–600.
18. Korzhevskiy D.E. Bases of histological technique. – St-Petersburg.: SpetsLit, 2010.
19. Lowin T., Weidler C., Jenei-Lanzl Z. et al. Relationship between placenta growth factor 1 and vascularization, dehydroepiandrosterone sulfate to dehydroepiandrosterone conversion, or aromatase expression in patients with rheumatoid arthritis and patients with osteoarthritis. *Arthritis Rheum* 2012; 64(6): 1799–1808.
20. Neogi T., Zhang Y. Epidemiology of OA. *Rheum Dis Clin North Am* 2013; 39(1): 1–19.
21. Olson S., Horne P., Furman B. et al. The role of cytokines in post-traumatic arthritis. *J Am Acad Orthop Surg* 2014; 22(1): 29–37.
22. Orth P., Rey-Rico A., Venkatesan J. et al. Current perspectives in stem cell research for knee cartilage repair. *Stem Cells Cloning* 2014; 7: 1–17.
23. Perveen S., Altaf W., Vohra N. et al. Effect of gestational age on cord blood plasma copper, zinc, magnesium and albumin. *Early Hum Dev* 2002; 69(1–2): 15–23.
24. Regenerative biology and medicine. Cell technologies in therapy of nervous system diseases/ Ed. By V.N. Yarygin, V.P. Puzyrev, K.N. Yarugin, V.V. Semchenko. – Yekaterinburg – Moscow – Omsk – Tomsk – Khanty-Mansiysk: Omsk Regional Printing Office, 2015.
25. Roman-Blas J., Jimenez S. NF-kappaB as a potential therapeutic target in osteoarthritis and rheumatoid arthritis. *Osteoarthritis Cartilage* 2006; 14(9): 839–848.
26. Scanzello C., Goldring S. The role of synovitis in osteoarthritis pathogenesis. *Bone* 2012; 51(2): 249–257.
27. Sharifi B., Mosavi Zadeh A., Famil Tokhmechi M. Efficiency assessment of topical fetal human cord blood serum on alkaline corneal epithelial defects healing in a rabbit model. *Life Science Journal* 2013; 10(7): 731–734.
28. Sharma N., Goel M., Velpandian T. et al. Evaluation of umbilical cord serum therapy in acute ocular chemical burns. *Invest Ophthalmol Vis Sci* 2011; 25(2): 1087–1092.
29. Sokolove J., Lepus C. Role of inflammation in the pathogenesis of osteoarthritis: latest findings and interpretations. *Biomed Res Int* 2013; 5(2): 77–94.
30. Sun R., Zhang B., Chen L., Sun J. Role of nuclear factor of activated T cells 1 in the pathogenesis of osteoarthritis. *Exp Ther Med* 2014; 7(1): 195–198.
31. Sun T., Ma Q. Repairing neural injuries using human umbilical cord blood. *Mol Neurobiol* 2013; 47(3): 938–945.
32. Tutdibi E., Hunecke A., Lindner U. et al. Levels of cytokines in umbilical cord blood in relation to spontaneous term labor. *J Perinat Med* 2012; 40(5): 527–532.
33. Vvedenskiy B.P., Dedukh N.V., Kovalev G.A., Sandomirskiy B.P. Influence of low temperatures and ethanol on the state of structural elements of the knee joint. *Orthopaedics, Traumatology and Prosthetics* 2013; (2): 28–33.
34. Vvedenskiy B.P., Kovalev G.A., Tynnyka L.N. et al. Cryopreserved cord blood serum in treatment of destructive and dystrophic processes in joints. *Bulletin of Urgent and Recovery Medicine* 2012; 13(1): 41–43.
35. Wang H.S., Kuo P.Y., Yang C.C. et al. Matrix metalloproteinase-3 expression in the medial plica and pannus-like tissue in knees from patients with medial compartment osteoarthritis. *Histopathology* 2011; 58(4): 593–600.

