

УДК 616.12-008.331-06: 612.59:612.133]- 053.7.611.9

С.Н. Вадзюк*, Л.І. Горбань, І.Я. Папінко, О.О. Кулянда

Вплив холоду на периферичний кровообіг у осіб різних соматотипів із нормальним та підвищеним артеріальним тиском

UDC 616.12-008.331-06: 612.59:612.133]- 053.7.611.9

S.N. Vadzyuk*, L.I. Horban, I.Ya. Papinko, O.O. Kulianda

Cold Impact on Peripheral Blood Circulation in Individuals of Different Somatotypes with Normal and High Blood Pressure

Реферат: У роботі досліджено особливості реакції периферичного кровообігу під час проведення холодової проби у молодих осіб віком 18–22 роки різних соматотипів із нормальним та підвищеним артеріальним тиском (систолический – 130 мм рт. ст. і/або діастолічний – 85 мм рт. ст.). Серед переважної більшості обстежених негативну холододову пробу виявлено у осіб із нормальним артеріальним тиском, що свідчить про фізіологічну реакцію судин на вплив холоду. В осіб із підвищеним артеріальним тиском відсоток випадків негативної холодової проби був істотно меншим. Особливістю реакції судинного русла на дію холоду за підвищеного артеріального тиску у осіб із ендоморфною будовою тіла був розвиток спастичних процесів. Результати проведення холодової проби показали, що для досліджуваних із домінуванням екоморфної частки соматотипу та підвищеним артеріальним тиском характерні гіпотонічні реакції, а для осіб із мезоморфною будовою тіла та підвищеним артеріальним тиском – змішаний тип реакцій.

Ключові слова: холодова проба, артеріальний тиск, соматотип, артеріальна гіпертензія, периферичний кровообіг.

Abstract: The peculiarities of peripheral blood flow response during cold test in young people aged from 18 to 22 of different somatotypes with normal and high blood pressure have been studied (systolic blood pressure is 130 mm and/or diastolic is one 85 mm Hg). Among the vast majority of subjects, a negative cold test was found in the people with normal blood pressure, that testified to a normal vascular response to cold effect. In the persons with high blood pressure, the percentage of cases with negative cold test was significantly lower. The vascular bed response to cold effect in people with high blood pressure and endomorphic body type was distinguished by the spastic process development. The cold test results showed the hypotonic responses to be typical for people with a predominant ectomorphic share of somatotype and high blood pressure, and a mixed type of responses as common for those with mesomorphic body type and high blood pressure.

Key words: cold test, blood pressure, somatotype, arterial hypertension, peripheral circulation.

Однією з найважливіших функцій периферичного кровотоку в кистях людини є терморегуляція. Внаслідок зміни температури навколишнього середовища діаметр судин кінцівок може широко варіювати, що збільшує або зменшує периферичний опір току крові. Дана особливість периферичного кровотоку має безпосереднє відношення до формування механізмів, які стабілізують артеріальний тиск [4].

За результатами проведених епідеміологічних досліджень встановлено, що основною причиною смертності населення України від серцево-судинних захворювань є артеріальна гіпертензія (АГ) [3]. Підвищення артеріального тиску (АТ) – важливий фактор розвитку структурно-функціональних порушень у всіх відділах судинного русла: від мікроциркуляторної ланки до великих судин, тобто судини – одні з головних органів-мішеней при АГ [1]. На сьогодні наявна тенденція до поши-

One of the most important functions of peripheral blood flow in human hands is thermoregulation. Due to a change in ambient temperature, the vessel diameter of extremities can widely vary, thereby increasing or decreasing the peripheral resistance to blood flow. This feature of peripheral blood flow is directly related to the formation of blood pressure-stabilizing mechanisms [6].

According to the reported epidemiological findings, the arterial hypertension (AH) was established to be a leading factor in cardiovascular disease mortality among the population of Ukraine [3]. High blood pressure (BP) is crucial in developing the structural and functional disorders in the whole vascular bed components: from microcirculatory component to large vessels, *i. e.* the vessels are one of the main target organs in AH [1]. Nowadays the hypertension tends to develop, especially in young people, so of topicality is to design the safe

Тернопільський національний медичний університет ім. І. Я. Горбачевського, кафедра фізіології з основами біоетики та біобезпеки, Тернопіль, Україна

I. Horbachevsky Ternopil National Medical University, Chair of Physiology with Fundamentals of Bioethics and Biosafety, Ternopil, Ukraine

*Автор, якому необхідно надсилати кореспонденцію:

майдан Волі, 1, Тернопіль, Україна 46001;
тел.: +(38 035) 252-44-92
електронна пошта: vadzyuk@tdmu.edu.ua

*To whom correspondence should be addressed:

m.Voli, 1, Ternopil, Ukraine 46001;
tel.:+380 35 252 4492
e-mail: vadzyuk@tdmu.edu.ua

Надійшла 16.11.2019
Прийнята до друку 07.09.2020

Received 16, November, 2019
Accepted 07, September, 2020

© 2020 S.N. Vadziuk, *et al.* Published by the Institute for Problems of Cryobiology and Cryomedicine

This is an Open Access article distributed under the terms of the Creative Commons Attribution License (<http://creativecommons.org/licenses/by/4.0>), which permits unrestricted reuse, distribution, and reproduction in any medium, provided the original work is properly cited.

рення АГ, особливо у молодих осіб, тому актуальною є розробка безпечних та доступних методів ранньої діагностики змін периферичного кровообігу. У медичній практиці з цією метою досить часто використовують реовазографію верхніх або нижніх кінцівок у поєднанні з холодовою пробою (ХП) [9]. Холодова проба провокує виникнення таких взаємопов'язаних процесів, як подразнення терморецепторів, активація симпатичної ланки автономної нервової системи, коливання АТ та частоти серцевих скорочень [12]. Оскільки застосування ХП у поєднанні з різними методами діагностики дозволяє виявляти на ранніх стадіях багато захворювань, зокрема АГ, то її можна вважати маркером оцінки функціонального стану організму [6].

Соматотип людини значною мірою генетично обумовлений і дає інформацію про кількісне вираження морфологічної конформації індивіда. Соматотипування дозволяє більш якісно описати будову людського тіла з точки зору домінуючого компонента або компонентів. У зв'язку з цим соматотип людини можна вважати важливим прогностичним комплексом ознак, що дозволяє передбачити особливості реакції організму на зовнішні впливи [10], зокрема на дію холоду. Опубліковані результати вивчення взаємозв'язків між рівнем АТ, певним соматотипом чи домінуючою його часткою вказують на те, що соматотип як опис наявної морфологічної конформації індивіда асоціюється з рівнем артеріального тиску. Встановлено, що люди з високим ризиком серцево-судинних захворювань, зокрема АГ, є більш ендоморфними, мезоморфними та менш ектоморфними, ніж із низьким [11]. Раніше вивчалися особливості реакції периферичного кровообігу на вплив холоду у осіб середнього та літнього віку, і вкрай мало у молодих людей. У зв'язку з цим було доцільно дослідити дану проблему в осіб віком від 18 до 22 років різних соматотипів із нормальним та підвищеним артеріальним тиском.

Мета роботи – вивчення впливу холоду на периферичний кровообіг під час проведення холодової проби у молодих осіб віком від 18 до 22 років різних соматотипів із нормальним та підвищеним артеріальним тиском.

Матеріали та методи

Дослідження проводили відповідно до рішення комісії з біоетики Тернопільського національного медичного університету імені І.Я. Горбачевського МОЗ України, протокол № 55 від 04. 11. 2019 р. та з урахуванням біоетичних норм Гельсінської декларації Всесвітньої медичної асоціації, Між-

and available methods for early diagnosis of peripheral circulatory changes. For this purpose, the rheography of upper or lower extremities together with cold test (CT) are commonly used in medical practice [11]. The cold test provokes the emergence of such interrelated processes as irritation of thermoreceptors, activation of sympathetic component of the autonomic nervous system, fluctuations in BP and heart rate [9]. Since the CT use jointly with various diagnostic methods enables early detecting of many diseases, AH in particular, we can suggest it to be a marker for the body's functional state assessment [8].

Human somatotype is mostly determined genetically and provides an information about a quantitative expression of morphological conformation of individual. Somatotyping enables a more qualitative description of human body structure in terms of the predominant component or components. In this regard, the human somatotype may be considered as an important prognostic set of the signs, enabling to predict the peculiarities of the body's response to external influences [2], cold effect, in particular. The reported findings on the relationship between BP, a particular somatotype or its predominant component emphasize that the somatotype being a description of individual's morphological conformation is associated with the blood pressure level. It has been found that people with a high risk of cardiovascular diseases, AH in particular, are more endomorphic, mesomorphic and less ectomorphic than those with low one [5]. Previously, the features of peripheral circulation response to cold effect in middle-aged and older people, but very scanty in young people were studied. Therefore, it was expedient to investigate this issue in young people aged from 18 to 22 years with different somatotypes and having normal and high blood pressure.

The research aim was to study the cold effect on peripheral blood circulation during cold test in young people aged from 18 to 22 of different somatotypes with normal and high blood pressure.

Materials and methods

The research was carried-out in accordance with the decision of the Commission in Bioethics of I. Horbachevsky Ternopil National Medical University of the Ministry of Health of Ukraine, protocol № 55 of 04.11.2019 with respect to bioethical standards of Declaration of Helsinki of the World Medical Association, International Code of Medical Ethics and Laws of Ukraine.

The work was performed at the Laboratory of Psychophysiological Research, authorized by



народного кодексу медичної етики та законів України.

Роботу виконували на базі атестованої МОЗ України лабораторії психофізіологічних досліджень кафедри фізіології з основами біоетики та біобезпеки Тернопільського національного медичного університету імені І.Я. Горбачевського МОЗ України (свідоцтво № 055/13).

Для обстеження було відібрано дві групи осіб віком 18–22 роки: 1 (контроль) – особи, в яких величина АТ відповідала оптимальному і нормальному рівню за класифікацією ВООЗ (125 обстежених); 2 – особи з високим нормальним АТ, у яких на момент дослідження систолічний АТ перевищував 130 мм рт. ст. і (або) діастолічний – 85 мм рт. ст. (135 осіб). Артеріальний тиск вимірювали за методом Короткова у спокійному стані після 5-хвилинного відпочинку з реєстрацією середнього результату після трикратного вимірювання [8].

Соматотипування обстежуваних проводили за методикою J.E.L. Carter та співавт. [10], за якою можливо одержати інформацію про три компоненти людської будови тіла: ендоморфія (частка жирової тканини); мезоморфія (м'язова маса); екторморфія (співвідношення між зростом та масою тіла). Запропоновані авторами формули дозволяють об'єктивно визначити кожен компонент, а за схемою соматотипування – певний соматотип людини. Таким чином, за трьома незалежними компонентами встановлюється індивідуальна конституція людини.

Перший компонент соматотипу (ступінь ендоморфії) визначали в міліметрах за товщиною шкірно-жирової складки під нижнім кутом лопатки, на задній поверхні плеча та над гребенем клубової кістки справа. Дослідження проводили за допомогою механічного каліпера.

Для встановлення частки мезоморфного компонента соматотипу використовували наступні показники в сантиметрах: зріст (ростомір); діаметр дистальної частини правого плеча (каліпер); діаметр дистальної частини правого стегна (каліпер); окружність правого плеча в напруженому стані (сантиметрова стрічка); максимальна окружність правої гомілки (сантиметрова стрічка); товщина шкірно-жирової складки на задній поверхні правого плеча (механічний каліпер); товщина шкірно-жирової складки на задній поверхні правої гомілки (механічний каліпер).

Екторморфну частку соматотипу розраховували формулою:

$$Z = 4 + \frac{H}{\sqrt[3]{W}},$$

де H – зріст, см; W – маса тіла, кг.

the Ministry of Health of Ukraine, of the Chair of Physiology with Fundamentals of Bioethics and Biosafety of I. Horbachevsky Ternopil National Medical University of the Ministry of Health of Ukraine (certificate № 055/13).

The two groups of persons aged from 18 to 22 were selected for observation: the Group 1 (control) comprised the persons, which blood pressure value corresponded to the optimal and normal level according to the WHO classification (125 persons), the Group 2 consisted of individuals with high normal BP, in those at the moment of study the systolic and (or) diastolic blood pressures exceeded 130 and 85 mm Hg, respectively, (135 persons). Blood pressure was measured with the Korotkoff method in a calm state after a 5-min rest with recording the average result after three measurements [12].

J.E.L. Carter *et al.* somatotype assessment [2] was used to provide the information about three components of human body structure: endomorphy (relative fatness); mesomorphy (relative musculoskeletal robustness); ectomorphy (relative linearity or slenderness of a physique). The formulae proposed by the authors enable an objective evaluation of each component and with somatotyping scheme there was determined a certain human somatotype.

The first component of somatotype (endomorphy rating) was determined in millimeters by adipodermal fold thickness at lower angle of scapula, on posterior surface of shoulder and above iliac crest on the right. The study was done with mechanical caliper.

To determine a part of somatotype mesomorph component there were used the following indices in centimetres such as: height (height meter); diameter of distal part of right shoulder (caliper), that of right thigh (caliper), circumference of right shoulder in a tense state (centimeter tape), the maximum circumference of right leg (measuring tape); adipodermal fold thickness on posterior surface of right shoulder (mechanical caliper); adipodermal fold thickness on posterior surface of right leg (mechanical caliper).

Somatotype ectomorph component was calculated by the formula:

$$Z = 4 + \frac{H}{\sqrt[3]{W}},$$

where H is height, cm; W is weight, kg.

The ectomorphy score, expressed in points, was determined using the special tables [2].

The hardware complex Reocom (KhAI-Medika, Ukraine) was used for rheographic examination.



Ступінь екоморфії, виражений у балах, встановлювали за допомогою спеціальних таблиць [10].

Для реографічного обстеження використовували комп'ютерний комплекс «Реоком» («ХАЙ-Медика», Україна). Дослідження проводили натще або через 2 години після вживання їжі, в горизонтальному положенні обстежуваного, після 10–15-хвилинного відпочинку, при температурі повітря не нижче 20°C. Застосовували стрічкоподібні спарені електроди, які після попереднього знежилення шкіри 70 %-м розчином етилового спирту накладали на праву і ліву кисть. Вимірювали відстані між електродами. Проводили реєстрацію реовазограми (РВГ) у вихідному стані за показниками: реографічний індекс (PI) (ум. од.); час повільного кровонаповнення (с); амплітуда систолічної хвилі (Ом); амплітуда діастолічної хвилі (Ом).

Після запису вихідної РВГ кисть занурювали в крижану (3–5°C) водяну баню на хвилину [13] і повторно реєстрували РВГ на 3 і 7-й хвилині.

Холодову пробу вважали негативною, якщо PI на 3-й хвилині проби зменшувався на 5–9% відносно вихідного стану подальшим відновленням на 7-й хвилині, позитивною – якщо PI на 3-й хвилині зменшувався більше ніж 10% відносно вихідного значення із уповільненим його відновленням. Реакція вважалася нормальною за умов одержання негативної ХП [9]. Реографічний індекс характеризує пульсове кровонаповнення і визначається як відношення величини амплітуди систолічної хвилі до величини калібрувального сигналу [5].

Результати дослідження статистично обробляли з використанням програми «StatPlus 6» («AnalystSoft Inc.», Україна). Значущість різниці значень між незалежними кількісними величинами із нормальним розподілом встановлювали за допомогою однофакторного дисперсійного аналізу. Після встановлення вірогідної відмінності за методом апостеріорних порівнянь (критерій Тьюкі) визначали значущу різницю між соматотипами. Для статистичної обробки даних, які не підпорядковувалися нормальному розподілу, використовували непараметричний аналіз за критерієм Крускала-Уоліса та методом множинних порівнянь.

Результати та обговорення

Серед усіх обстежених за допомогою методики соматотипування нами було виділено шість змішаних соматотипів: мезоморфний ендоморф, екоморфний ендоморф, ендоморфний екоморф, мезоморфний екоморф, екоморфний мезоморф, ендоморфний мезоморф [10].

The study was performed on empty stomach or 2 hrs after eating, the subject lies in horizontal position, after 10–15-min rest, at ambient temperature not lower than 20°C. After preliminary skin de-greasing with 70% ethanol solution, the tape-like paired electrodes were applied to right and left hands. The distances between electrodes were measured. The rheogram (RG) at initial state was recorded according to the following indices: rheographic index (RI) (arb. units); period of slow blood filling (s); systolic and diastolic wave amplitudes (Ohm).

After registering the initial RG, the hand was immersed in an ice (3–5°C) water bath for a minute [13] and the RG was again recorded to the 3rd and 7th minutes.

The cold test was considered as negative if the RI to the 3rd minute of test decreased by 5–9% relative to the initial state with its further recovery to the 7th minute; and positive if the RI to the 3rd minute decreased more than 10% relative to the initial value with its slow recovery. The response was considered to be normal if CT was negative [11]. The rheographic index indicates the pulse blood filling, and defined as the ratio of systolic wave amplitude to calibration signal value [7].

Our findings were statistically processed with the StatPlus 6 software (AnalystSoft Inc., Ukraine). The significance of difference of the values between independent quantitative ones with normal distribution was established with one-way analysis of variance. After establishing a probable difference by Tukey's test for a-posteriori comparisons, a significant distinction between somatotypes was determined. There were used nonparametric Kruskal-Wallis test and the method of multiple comparisons for statistical processing of the data which did not conform to normal distribution.

Results and discussion

Among all the persons examined by somatotyping method, we have identified six mixed somatotypes such as: mesomorphic endomorph, ectomorphic endomorph, endomorphic ectomorph, mesomorphic ectomorph, ectomorphic mesomorph, endomorphic mesomorph [2].

At an initial state, the examined individuals of Group 1 showed significantly lower values of RI in mesomorphic and ectomorphic endomorphs versus endomorphic ectomorphs, mesomorphic ectomorphs, ectomorphic mesomorphs and endomorphic mesomorphs (Table).

Significantly higher values of initial RI were found in the persons with predominant ectomorph component of somatotype (meso- and endomorph



Значення реографічного індексу у вихідному стані та після проведення холодової проби в обстежених різних соматотипів із нормальним та підвищеним артеріальним тиском
 Values of rheographic index at initial state and during cold test in examined different somatotypes with normal and high blood pressure

Соматотип Somatotype		Реографічний індекс, ум. од. Rheographic index, cond. units		
		Вихідне значення Initial state	3-я хвилина проби 3 min of test	7-а хвилина проби 7 min of test
Мезоморфні ендоморфи Mesomorphic endomorphs	Нормальний АТ (n = 23) Normal BP (n = 23)	0,520 ± 0,015 *	0,498 ± 0,014 *	0,515 ± 0,017 *
	Підвищений АТ (n = 30) High BP (n = 30)	0,481 ± 0,019 *	0,361 ± 0,013 *	0,398 ± 0,017 *
Ектоморфні ендоморфи Ectomorphic endomorphs	Нормальний АТ (n = 20) Normal BP (n = 20)	0,550 ± 0,016 *	0,522 ± 0,018 *	0,541 ± 0,018 *
	Підвищений АТ (n = 20) High BP (n = 20)	0,512 ± 0,023 *	0,422 ± 0,017 *	0,498 ± 0,017 *
Ендоморфні ектоморфи Endomorphic ectomorphs	Нормальний АТ (n = 20) Normal BP (n = 20)	0,742 ± 0,011 **	0,726 ± 0,012 **	0,736 ± 0,017 **
	Підвищений АТ (n = 20) High BP (n = 20)	0,844 ± 0,011 **	0,776 ± 0,013 **	0,833 ± 0,018 **
Мезоморфні ектоморфи Mesomorphic ectomorphs	Нормальний АТ (n = 20) Normal BP (n = 20)	0,759 ± 0,009 **	0,744 ± 0,013 **	0,761 ± 0,008 **
	Підвищений АТ (n = 20) High BP (n = 20)	0,890 ± 0,011 **	0,873 ± 0,011 **	0,881 ± 0,012 **
Ендоморфні мезоморфи Endomorphic mesomorphs	Нормальний АТ (n = 22) Normal BP (n = 22)	0,610 ± 0,012	0,589 ± 0,022	0,606 ± 0,021
	Підвищений АТ (n = 25) High BP (n = 25)	0,705 ± 0,015	0,675 ± 0,014	0,688 ± 0,013
Ектоморфні мезоморфи Ectomorphic mesomorphs	Нормальний АТ (n = 20) Normal BP (n = 20)	0,625 ± 0,013	0,618 ± 0,017	0,626 ± 0,017
	Підвищений АТ (n = 20) High BP (n = 20)	0,730 ± 0,017	0,712 ± 0,013	0,729 ± 0,014

Примітки: * – вірогідність наведених даних у мезо- та ектоморфних ендоморфів порівняно з ендо- та мезоектоморфами, ендо- та ектомезоморфами в групах із нормальним та підвищеним АТ; ** – вірогідність наведених даних у ендо- та мезоектоморфів порівняно з ендо- та ектомезоморфами в групах із нормальним та підвищеним АТ; $p < 0,05$.

Notes: * – significance of data presented in meso- and ectomorphic endomorphs as compared with endo- and mesoectomorphs, and endo-, ectomesomorphs in groups with normal and high BP; ** – significance of data presented in endo- and mesoectomorphs as compared with endo- and ectomesomorphs in groups with normal and high BP; $p < 0.05$.

У обстежених групи 1 у вихідному стані було визначено статистично значущі нижчі значення РІ у мезоморфних та ектоморфних ендоморфів порівняно з ендоморфними ектоморфами, мезоморфними ектоморфами, ектоморфними мезоморфами та ендоморфними мезоморфами (таблиця).

Значуще вищі значення вихідного РІ зареєстровано в осіб із переважанням ектоморфної складової соматотипу (мезо- та ендоморфні ектоморфи) із нормальним АТ, що складало статистично значущу різницю із екто- та ендоморфними

hic ectomorphs) with normal BP, which made a significant difference with ecto- and endomorphic mesomorphs, where this index was lower (Table).

The rheographic index to the 3rd and 7th minutes in the examined persons from Group 1 with predominant endomorph component of somatotype was significantly lower as compared with the endo- and mesomorphic ectomorphs and ecto- and endomorphic mesomorphs. A significantly higher RI to the 3rd and 7th minutes was registered in meso-



мезоморфами, в яких цей показник був нижчим (таблиця).

Реографічний індекс на 3 та 7-й хвилині у обстежених групи 1 з переважанням ендоморфного компонента соматотипу був значуще нижчим порівняно з енто- та мезоморфними ектоморфами та екто- і ендоморфними мезоморфами. Значуще вищий показник РІ на 3 та 7-й хвилині зареєстровано в мезо- та ендоморфних ектоморфів порівняно з обстеженими, у яких домінувала мезоморфна частка соматотипу із нормальним АТ (таблиця).

За результатами якісного аналізу РВГ у обстежених кожного соматотипу із нормальним АТ встановлено негативну ХП, яка свідчить про нормальну реакцію судин на холод: 87% – мезоморфні ендоморфи, 90% – ектоморфні ендоморфи, 95% – мезоморфні ектоморфи, 95% – ендоморфні ектоморфи, 91% – ендоморфні мезоморфи та 95% – ектоморфні мезоморфи.

У обстежених мезоморфних ендоморфів та ектоморфних ендоморфів групи 2 встановлено статистично нижче значення вихідного РІ на відміну від усіх обстежених із переважанням екто- та мезоморфного компонентів соматотипу. Середнє значення вихідного РІ у мезо- та ендоморфних ектоморфів із підвищеним АТ значуще відрізнялося від енто- та ектоморфних мезоморфів із підвищеним АТ, в яких його значення було значуще нижче (таблиця).

Порівняльний аналіз РІ на 3 та 7-й хвилині в осіб групи 2 виявив статистично значущу різницю у мезо- та ектоморфних ендоморфів, екто- та мезоморфів, у яких РІ був значуще вищим. Реографічний індекс на 3 та 7-й хвилині ХП був значуще вищим у енто- та мезоморфних ектоморфів із підвищеним АТ порівняно з особами, у яких домінувала мезоморфна частка соматотипу (таблиця).

Значне зниження РІ було виявлено на 3-й хвилині ХП, а сповільнене його відновлення до вихідних значень – на 7-й хвилині. Ця тенденція була найбільш виражена у осіб із переважанням ендоморфного компонента соматотипу (таблиця).

У обстежених групи 2 відсоток осіб із негативною ХП був меншим: мезоморфні ендоморфи – 70%; ектоморфні ендоморфи – 76%; мезоморфні ектоморфи – 80%; ендоморфні ектоморфи – 75%; ендоморфні мезоморфи – 84% та ектоморфні мезоморфи – 85%.

У всіх осіб із позитивною ХП визначали порушення тонуусу артеріальних судин. Наявність артеріальної дистонії встановлювали на основі аналізу величин амплітуди систолічної та діастолічної хвиль, їх форми та розміщення ін-

and endomorphic ectomorphs as compared with those persons, in whom a mesomorph component of somatotype with normal BP was predominant (Table).

Proceeding from the RG qualitative analysis results in the persons of each somatotype with normal BP, there was found out a negative CP, which indicated a normal vascular response to cold: 87% of mesomorphic endomorphs, 90% of ectomorphic endomorphs, 95% of mesomorphic ectomorphs, 95% of endomorphic ectomorphs, 91% of endomorphic mesomorphs and 95% of ectomorphic mesomorphs.

In the examined mesomorphic endomorphs and ectomorphic endomorphs from the Group 2, the initial RI value was found out to be significantly lower in contrast to all examined subjects with predominant ecto- and mesomorphic components of somatotype. The average value of initial RI in meso- and endomorphic ectomorphs with high BP significantly differed from endo- and ectomorphic mesomorphs with high BP, where its value was significantly lower (Table).

A comparative analysis of RI to the 3rd and 7th minutes in the persons from Group 2 revealed a significant difference between meso- and ectomorphic endomorphs and ecto- and mesomorphs, where the RI was significantly higher. A rheographic index to the 3rd and 7th minutes of CT was significantly higher in endo- and mesomorphic ectomorphs with high BP as compared with those with predominant mesomorph component of somatotype (Table).

A significant decrease in RI and its slow recovery up to the initial values were revealed to the 3rd and 7th minutes of CT, respectively. This tendency was most pronounced in the individuals with a predominant endomorph component of somatotype (Table).

In the examined subjects from Group 2, the percentage of individuals with negative CT was lower, *i. e.* 70% of mesomorphic endomorphs; 76% of ectomorphic endomorphs; 80% of mesomorphic ectomorphs; 75% of endomorphic ectomorphs; 84% of endomorphic mesomorphs and 85% of ectomorphic mesomorphs.

In all the persons with positive CT, the presence and type of disordered arterial tone were established, proceeding from the analysis of systolic and diastolic wave amplitudes, its shape and rheogram notch location, and period of slow blood filling. No disorder in arterial tone was confirmed by normal values of rheogram amplitude and anacrotism duration [10].

The RG with a decreased systolic wave amplitude with its flat peak, elongated anacrotism, high notch and diastolic wave were referred to a spastic



цизури реограми, часу повільного кровонаповнення. Відсутність порушення тону артеріальних судин підтверджувалася нормальними значеннями амплітуди реовазограми і тривалості анакроти [7].

До спастичного типу порушення тону артеріальних судин відносили РВГ із зниженою амплітудою систолічної хвилі з пологою її вершиною, подовженою анакратою, високо розміщеними інцизурою та діастолічною хвилею. Даний тип дистонії підтверджується збільшенням показника часу повільного кровонаповнення, що є ознакою тону судин.

Атонічний тип характеризується високою амплітудою систолічної хвилі, вкороченою анакратою, чіткою інцизурою, яка зміщена ближче до основи реограми, низькою амплітудою діастолічної хвилі, а також зменшенням показника часу повільного кровонаповнення.

Спастико-атонічний (змішаний) тип артеріальної дистонії має прояви як спастичного, так й атонічного типів [2, 7].

Оскільки в групі 1 кількість осіб із позитивною ХП складала малу вибірку, що не дозволяло здійснити належний статистичний аналіз, до уваги брали результати групи 2.

У обстежених групи 2 спастичний тип порушення тону артеріальних судин встановлено у 30% мезоморфних ендоморфів та 24% ектоморфних ендоморфів, атонічний тип – у 20% мезоморфних ектоморфів та 25% ендоморфних ектоморфів, змішаний тип – у 16% ендоморфних мезоморфів та 15% ектоморфних мезоморфів.

Статистична обробка результатів дослідження в мезоморфних та ендоморфних ектоморфів показала значущу різницю показника часу повільного кровонаповнення, амплітуди діастолічної хвилі, які були значуще нижчими, та амплітуди систолічної хвилі, яка була вірогідно вищою, ніж у мезоморфних ендоморфів (рисунк).

Крім того встановлено, що показник амплітуди систолічної хвилі ендоморфних ектоморфів був значуще вище, ніж у ектоморфних ендоморфів, а амплітуди діастолічної хвилі – значуще нижче порівняно із ектоморфними ендоморфами (рисунк).

Отже, результати обстеження осіб із позитивною ХП та переважанням ендоморфного компонента соматотипу (мезо- та ектоморфні ендоморфи) вказують на підвищення тону середніх і дрібних артерій, зниження швидкості кровонаповнення судин та амплітуди систолічної хвилі, підвищення периферичного опору судинного русла на рівні пре- і посткапілярів.

type of arterial tone disorder. This type is confirmed by an increased period of slow blood filling, which is a sign of vascular tone.

The atonic type is characterized with a high amplitude of systolic wave, shortened anacrotism, distinct notch, shifted closer to the rheography base, low amplitude of diastolic wave, as well as a decreased slow blood filling rate.

Spastic-atic (mixed) type has manifestations of both spastic and atonic types [4, 10].

We considered the Group 2 results, since the number of persons with positive CT made a small sample in the Group 1, that was insufficient for an adequate statistical analysis.

In the examined individuals from Group 2, a spastic type of arterial tone disorder was found in 30% of mesomorphic endomorphs and 24% of ectomorphic endomorphs, an atonic type was revealed in 20% of mesomorphic ectomorphs and 25% of endomorphic ectomorphs, a mixed type was present in 16% of endomorphic mesomorphs and 15% ectomorphic mesomorphs.

Statistical analysis of findings in mesomorphic and endomorphic ectomorphs showed a significant difference in slow blood filling rate, diastolic wave amplitude, which were significantly lower, and systolic wave one, being significantly higher than in mesomorphic endomorphs (Figure).

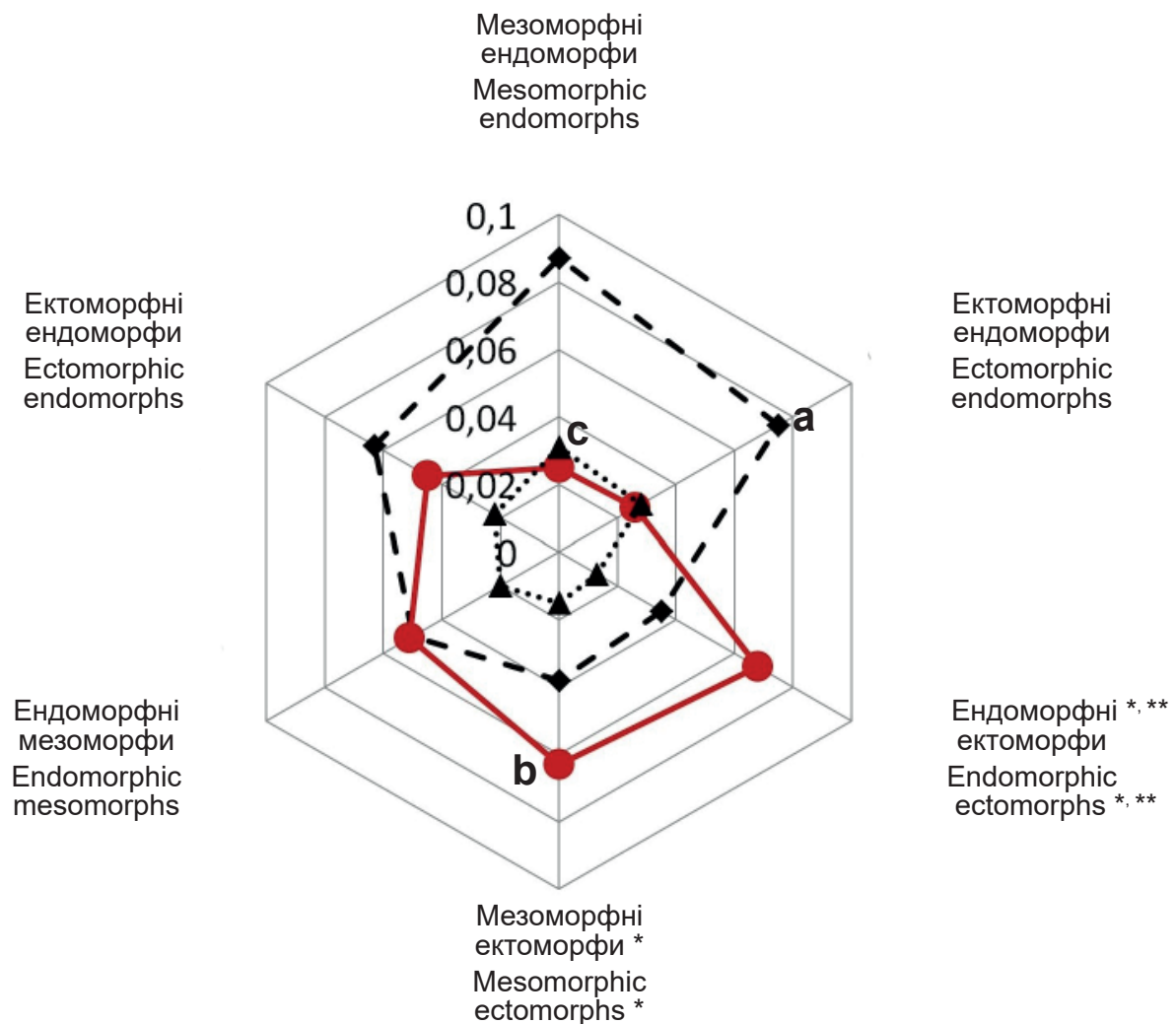
In addition, the systolic wave amplitude of endomorphic ectomorphs was established as significantly higher than in ectomorphic endomorphs, and the diastolic wave amplitude was significantly lower as compared with ectomorphic endomorphs (Figure).

Thus, the results on examining the individuals with positive CT and a predominant endomorph component of somatotype (meso- and ectomorphic endomorphs) indicate an increase in tone of middle and small arteries, a decreased rate of blood filling and systolic wave amplitude, an increased peripheral resistance of vascular bed at pre- and post-capillary level.

The analysis of the results on examining the individuals with a predominant ectomorph component of somatotype (meso- and endomorphic ectomorphs), high BP and positive CT revealed a decreased tone of middle and small arteries, as evidenced by a decreased period of slow blood filling versus an increased systolic wave amplitude.

In the individuals with high BP, positive CT and a predominant mesomorphic (endo- and ectomorphic mesomorphs) component of somatotype, the intermediate results, testifying to a mixed type of arterial tone disorder, were obtained.





Співвідношення реографічних показників в осіб різних соматотипів із підвищеним артеріальним тиском та позитивною холодовою пробою: а – час повільного кровонаповнення, с; b – амплітуда систолічної хвилі, Ом; с – амплітуда діастолічної хвилі, Ом. * – вірогідність наведених даних в енто- та мезоектоморфів порівняно із мезоморфними ендоморфами за показником часу повільного кровонаповнення, амплітуди систолічної та діастолічної хвиль, $p < 0,05$; ** – вірогідність наведених даних в ендоморфних ектоморфів порівняно із ектоморфними ендоморфами за показниками амплітуди систолічної та діастолічної хвиль, $p < 0,05$.

Ratio of rheographic indices in persons of different somatotypes with high BP and positive cold test: a – period of slow blood filling; c; b – systolic wave amplitude, Ohm; c – diastolic wave amplitude, Ohm. * – significance of data presented in endo- and mesoectomorphs as compared with mesomorphic endomorphs in terms of period of slow blood filling, systolic and diastolic wave amplitudes, $p < 0.05$; ** – significance of data presented in endomorphic ectomorphs as compared with ectomorphic endomorphs in terms of systolic and diastolic wave amplitudes, $p < 0.05$.

Аналіз результатів обстеження осіб із переважанням ектоморфної складової соматотипу (мезо- та ендоморфні ектоморфи), підвищеним АТ та позитивною ХП виявив зниження тону-су середніх і дрібних артерій, про що свідчило зменшення часу повільного кровонаповнення на фоні збільшення амплітуди систолічної хвилі.

У осіб із підвищеним АТ, позитивною ХП та домінуванням мезоморфної (ендо- та ектоморфні мезоморфи) складової соматотипу отримано проміжні результати, які свідчать про змішаний тип порушення тону-су артеріальних судин.

Conclusions

1. The cold test together with rheography is a simple non-invasive and reliable diagnostic method, which is an additional criterion for detecting the prognostic signs of regional blood flow disorders at early stages of hypertension development.

2. In persons with normal BP, a negative cold test has been revealed in most persons (87–95%), testifying to a normal vascular response to cold. In those with high BP, the percentage of negative cold tests was significantly lower (70–85%).

3. The peculiarity of vascular bed response to cold effect in individuals with endomorphic body



Висновки

1. Холодова проба у поєднанні з реовазографією – простий неінвазивний та надійний метод діагностики, який є додатковим критерієм виявлення прогностичних ознак порушень регіонарного кровотоку на ранніх етапах розвитку артеріальної гіпертензії.

2. У осіб із нормальним артеріальним тиском негативна холодова проба виявлена серед переважної більшості обстежених (87–95%), що свідчить про нормальну реакцію судин на вплив холоду. В обстежених із підвищеним артеріальним тиском відсоток випадків негативної холодової проби був істотно меншим (70–85%).

3. Особливістю реакції судинного русла на дію холоду в осіб ендоморфної будови тіла та підвищеним артеріальним тиском є розвиток спастичних процесів, що підтверджувалося збільшенням часу повільного кровонаповнення та амплітуди діастолічної хвилі, а також зменшенням амплітуди систолічної хвилі ($p < 0,05$).

4. Для осіб із домінуванням екоморфної частки соматотипу та підвищеним артеріальним тиском характерним є розвиток атонічних реакцій під час проведення холодової проби: зменшення показника часу повільного кровонаповнення та амплітуди діастолічної хвилі, а також збільшення амплітуди систолічної хвилі ($p < 0,05$).

5. Результати дослідження впливу холоду на периферичний кровообіг у осіб мезоморфної будови тіла та підвищеним артеріальним тиском встановили змішаний тип порушення тону артеріальних судин.

type with high BP is the development of spastic processes, confirmed by an increased period of slow blood filling and diastolic wave amplitude, as well as a decrease in systolic wave amplitude ($p < 0.05$).

4. The development of atonic responses during cold test performance, *i. e.* a decrease in period of slow blood filling and diastolic wave amplitude, as well as the augmentation of systolic wave amplitude ($p < 0.05$), was typical for those persons with predominant ectomorph component of somatotype and high BP.

5. A mixed type of arterial tone disorder was established when studying the cold impact on peripheral blood circulation in persons with mesomorphic body type and high BP.

References

1. Alypova OYe. [Hypertension in context of vascular remodeling: resolved and unresolved issues]. Zaporizkyi Medychnyi Zhurnal. 2014; 2 (83): 72–6. Ukrainian.
2. Carter JEL, Heath BH. The Heath-Carter anthropometric somatotype. SomatInstrMan. 2002; (March): 1–26.
3. Diachuk DD, Moroz HZ, Hidzynska IM, Lasytsia TS. [Prevalence of risk factors for cardiovascular diseases in Ukraine: a current view on the matter]. Ukrainyskyi Kardiologichnyi Zhurnal. 2018; (1): 91–101. Ukrainian.
4. Dubrovskij VI. [Sports medicine]. 2nd Ed. Moscow: Gumanit. Izd. Tsentr VLADOS; 2002. 512 p. Russian.
5. Herrera H, Rebato E, Hernández R, Hernández-Valera Y, Alfonso-Sánchez MA. Relationship between somatotype and blood pressure in a group of institutionalized Venezuelan elders. Gerontology. 2004; 50(4): 223–9.
6. Ignatosjan AG, Kuricyna MV. [The effect of cold stress on peripheral blood circulation in adolescents with different types of autonomic regulation]. Voprosy Sovremennoj Nauki i Praktiki. 2008; 4 (14): 27–33. Russian.
7. Kazbekova KS, Sadykova ASH, Alieva JeN, Kalmenova PE. [Qualitative and quantitative assessments of blood supply and vascular tone of brain vessels in chronic and symptomatic arterial hypertension]. Vestnik KazNMU. 2015; (2): 596–8. Russian.
8. Makovik IN. [A method of non-invasive diagnosis of functional state of microcirculatory-tissue systems of upper extremities using a cold pressor test]. Fundamental'nye i Prikladnye Problemy Tekhniki i Tekhnologii. 2016; 6 (320): 103–16. Russian.
9. Mourot L, Bouhaddi M, Regnard J. Effects of the cold pressor test on cardiac autonomic control in normal subjects. PhysiolRes. 2009; 58(1): 83–91.
10. Ronkin MA, Ivanov LB. [Rheography in clinical practice]. Moscow: MBN; 1997. 403 p. Russian.
11. Skrbabina EN, Grajfer EV, Volkovskaja IV. [Significance of cold-sample rheography for diagnosis and treatment of microcirculation disorders]. Saratovskij Nauchno-Meditsinskij Zhurnal. 2008; 19 (1): 135–8. Russian.
12. Svishchenko YeP, Bahrii AE, Yena LM. [Recommendations of Ukrainian Association of Cardiologists for Prevention and Treatment of Hypertension]. Kyiv: PE PMB; 2008. 72 p. Ukrainian.

Література

1. Алипова ОЕ. Артериальная гипертензия в контексте судинного ремоделирования: вирішені та невирішені питання. Запорізький медичний журнал. 2014; 2(83): 72–6.
2. Дубровский ВИ. Спортивная медицина. Изд. 2-е д. Москва: Гуманит. изд. центр «ВЛАДОС»; 2002. 512 с.
3. Дячук ДД, Мороз ГЗ, Гідзинська ІМ, Ласиця ТС. Поширеність факторів ризику серцево-судинних захворювань в Україні: сучасний погляд на проблему. Український кардіологічний журнал. 2018; (1): 91–101.
4. Игнатосян АГ, Курицына МВ. Влияние холодного стресса на периферическое кровообращение у подростков с разным типом вегетативной регуляции. Вопросы современной науки и практики. 2008; 4(14): 27–33.
5. Казбекова КС, Садыкова АШ, Алиева ЭН, Калменова ПЕ. Качественная и количественная оценка показателей кровенаполнения и тону сосудов мозга при хронической и симптоматической артериальной гипертензии. Вестник КазНМУ. 2015; (2): 596–8.
6. Маковик ИН. Метод неинвазивной диагностики функционального состояния микроциркуляторно-тканевых систем верхних конечностей с помощью холодной прессорной



- пробы. Фундаментальные и прикладные проблемы техники и технологии. 2016; 6(320): 103–16.
7. Ронкин МА, Иванов ЛБ. Реография в клинической практике. Москва: МБН; 1997. 403 с.
 8. Свищенко ЄП, Багрій АЕ, Єна ЛМ. Рекомендації Української асоціації кардіологів з профілактики та лікування артеріальної гіпертензії. Київ: ПП ВМБ; 2008. 72 с.
 9. Скрыбина ЕН, Грайфер ЕВ, Волковская ИВ. Значение реовазографии с холодной пробой для диагностики и лечения нарушений микроциркуляции. Саратовский научно-медицинский журнал. 2008; 19(1): 135–8.
 10. Carter JEL, Heath BH. The Heath-Carter Anthropometric Somatotype. *Somat Instr Man*. 2002; (March):1–26.
 11. Herrera H, Rebato E, Hernández R, et al. Relationship between somatotype and blood pressure in a group of institutionalized Venezuelan elders. *Gerontology*. 2004; 50(4): 223–9.
 12. Mourot L, Bouhaddi M, Regnard J. Effects of the Cold Pressor Test on Cardiac Autonomic Control in Normal Subjects. *Physiol Res*. 2009; 58(1): 83–91.
 13. Zhao Q, Bazzano LA, Cao J, Li J, Chen J, et al. Reproducibility of Blood Pressure Response to the Cold Pressor Test. *Am J Epidemiol*. 2012; 176(7): 91–8.

