

УДК 612.014.481+612.59]611.13.068

Е.В. Шевченко¹, Л.Н. Тыныныка^{1*}, И.П. Михайлова¹, Б.П. Сандомирский¹, О.В. Наумова²

Воздействие консервирования на белки внеклеточного матрикса сосудистых протезов

UDC 612.014.481+612.59]611.13.068

E.V. Shevchenko¹, L.N. Tynynyka^{1*}, I.P. Mikhaylova¹, B.P. Sandomirsky¹, O.V. Naumova²

Effect of Cryopreservation on Extracellular Matrix Proteins of Vascular Prostheses

Ключевые слова: ионизирующее излучение, замораживание, оптическая плотность, коллаген, эластин, моноклональные антитела.

Ключові слова: іонізуюче випромінювання, заморожування, оптична щільність, колаген, еластин, моноклональні антитіла.

Key words: ionizing radiation, freezing, optical density, collagen, elastin, monoclonal antibodies.

При протезировании сосудов малого диаметра актуальным остается вопрос о наличии адекватного сосудистого заменителя – скаффолда. Современные методы девитализации ксеноартерий, как правило, основаны на продолжительной обработке ткани разными химическими агентами. Принцип их действия состоит в разрушении клеточных и соединительно-тканых элементов биообъекта, что является причиной снижения механической прочности и пролонгированной цитотоксичности. Эти свойства ухудшают качество биопротезов из-за кальциноза, тромбоза и фиброобразования, что может приводить к потере функциональных свойств протезов и необходимости повторных операций [8–10]. Эти эффекты значительно ограничивают внедрение «химических» методик в практику предварительной обработки сосудов при имплантации. В нашей работе был предложен принципиально новый подход к созданию девитализированных сосудистых ксенопротезов малого диаметра, включающий предварительную обработку биоматериала с использованием физических факторов (замораживание-отогрев, ионизирующее облучение) [2, 3, 7].

Цель работы – изучение влияния низких температур и ионизирующего облучения на структуру белков внеклеточного матрикса (коллагена и эластина) при создании бесклеточных ксеногенных сосудистых скаффолдов.

Внутригрудные артерии выделяли у беспородных половозрелых свиней с соблюдением правил биоэтики, утвержденных в ИПКиК, и в соответствии с

When prosthetic repairing the small diameter vessels a question on the presence of adequate vascular substitute, scaffolds has still remained actual. Current methods of xenoartery devitalization are usually based on a continuous treatment of tissue with chemical agents. Principally, their action consists in destruction of cellular and connective elements of a biological specimen, that results in a decreased mechanical strength and a long-term cytotoxicity. These properties worsen the quality of bioprostheses due to appeared calcinosis, thrombosis, and fibrosis, that may lead to a loss of functional properties of prostheses and a need in further repeated surgeries [2, 5, 9]. These obstacles significantly limit the implementation of chemical-based techniques into the practice of pre-treatment of vessels for implantation. In our previous investigations we suggested a novel approach to procure devitalized vascular small diameter xenoprostheses, which involved the pre-treatment of biological specimen with physical factors (freeze-thawing, ionizing radiation) [3, 4, 8].

This research was aimed to study the effect of low temperature and ionizing radiation exposures on the structure of extracellular matrix proteins (collagen and elastin) when procuring cell-free xenogenic vascular scaffolds.

Intrathoracic arteries were isolated in breedless mature pigs with meeting bioethical rules approved at the Institute for Problems of Cryobiology and Cryomedicine of the National Academy of Sciences of Ukraine in accordance with the General Principles of

¹Отдел экспериментальной криомедицины, Институт проблем криобиологии и криомедицины НАН Украины, г. Харьков

²Харьковский национальный медицинский университет

*Автор, которому необходимо направлять корреспонденцию:

ул. Переяславская, 23, г. Харьков, Украина 61015;
тел.: (+38 057) 372-74-35, факс: (+38 057) 373-30-84,
электронная почта: alvia7@mail.ru

Поступила 08.04.2014

Принята в печать 29.04.2014

Проблемы криобиологии и криомедицины. – 2014. – Т. 24, №3. – С. 262–267.
© 2014 Институт проблем криобиологии и криомедицины НАН Украины

¹Department of Experimental Cryomedicine, Institute for Problems of Cryobiology and Cryomedicine of the National Academy of Sciences of Ukraine, Kharkov, Ukraine

²Kharkov Medical University, Kharkov, Ukraine

*To whom correspondence should be addressed:

23, Pereyaslavskaya str., Kharkov, Ukraine 61015;
tel.: +380 57 372 7435, fax: +380 57 373 3084,
e-mail: alvia7@mail.ru

Received April, 08, 2014

Accepted April, 29, 2014

Probl. Cryobiol. Cryomed. 2014. 24(3): 262–267.

© 2014 Institute for Problems of Cryobiology and Cryomedicine

«Общими этическими принципами экспериментов на животных», одобренными III Национальным конгрессом по биоэтике (г. Киев, 2007) и согласованными с положениями «Европейской конвенции о защите позвоночных животных, используемых для экспериментальных и других научных целей» (г. Страсбург, 1986). Промытые артерии помещали в криоконтейнеры («Eurotubo», «Deltalab», Испания) и хранили в жидком азоте (-196°C) до момента использования [7]. Максимальный срок хранения достигал 9 месяцев. Образцы артерий отогревали на водяной бане при 37°C и подвергали ионизирующему облучению не позднее 90 мин от момента отогрева. Артерии были разделены на 4 группы: I – (контроль) нативные артерии ($n = 10$); II – внутригрудные артерии после воздействия низких температур ($n = 10$); III – нативные облученные артерии ($n = 10$); IV – внутригрудные артерии после воздействия низких температур и облучения ($n = 10$). Облучение образцов артерий было проведено на базе Национального научного центра «Харьковский физико-технический институт» Национальной академии наук Украины (ННЦ ХФТИ) с помощью линейного ускорителя электронов ЛУЭ-2000 (ХФТИ, Украина) в дозе 25 кГр, при этом энергия облучения составляла до 10 МэВ, средний ток – 1 мА [1]. Доза 25 кГр была выбрана как минимально необходимая для обеспечения стерильности медицинских материалов [11]. Иммуногистохимические исследования ткани аорты проводили с помощью антител к коллагену I, III типов и эластину («GeneTex», США) с использованием полимерного пероксидазного набора для иммуноокрашивания PolyVue HRP/DAB Detection Systems «Diagnostic BioSystems», («DAKO InVision», Нидерланды) [4, 5].

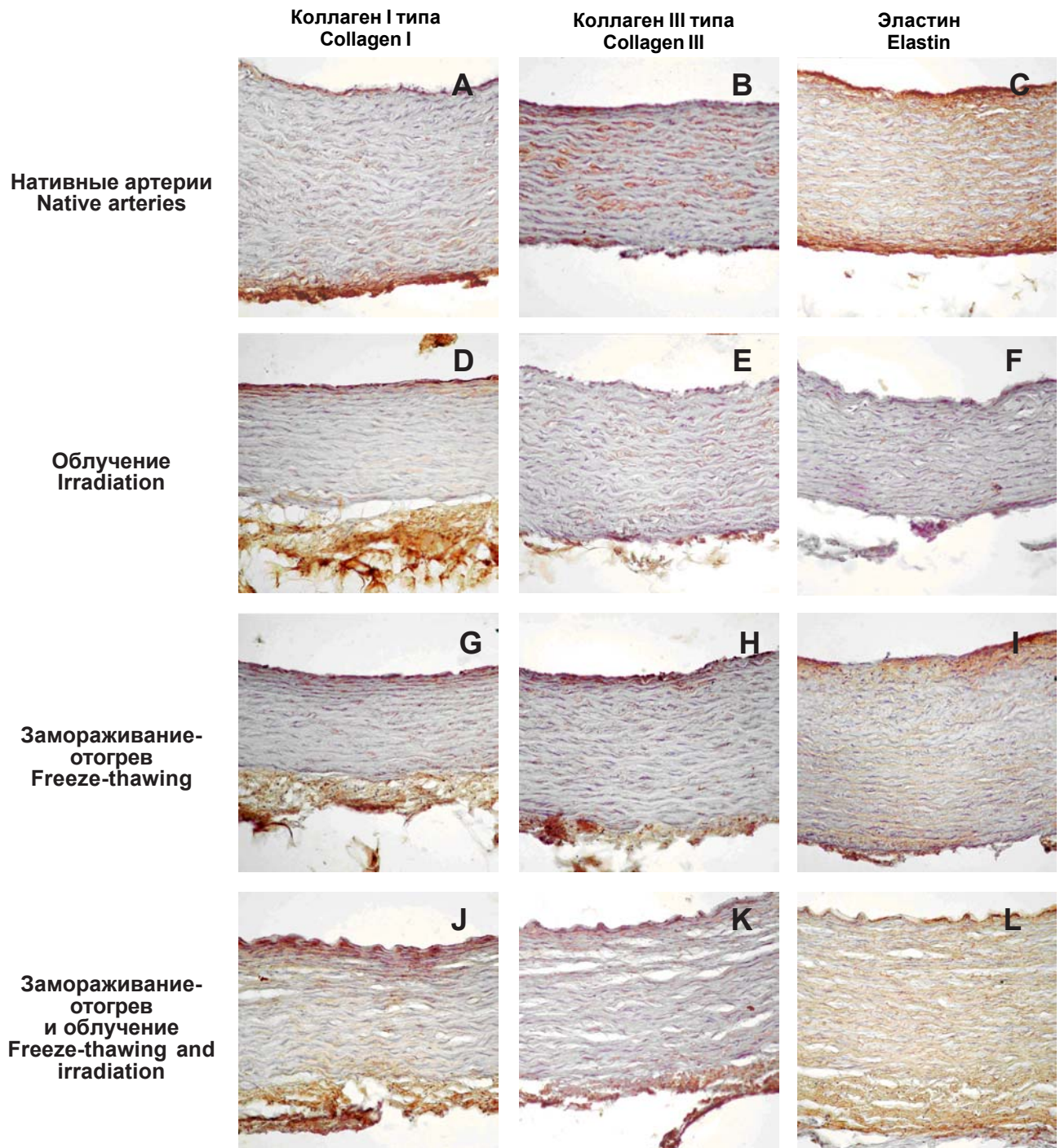
Проведенные эксперименты позволили установить следующее. Иммуногистохимическое окрашивание выявило экспрессию моноклональных антител (МКАт) к эластину во внутренней эластической мембране нативной аорты свиней, которая имеет диффузный интенсивный характер, а в средней оболочке – умеренно диффузный (рисунок С). Экспрессия МКАт к коллагену I типа также определяется диффузно в стенке нативных образцов, имеет умеренно выраженный характер в меди, интенсивный – в интима и адвентиции (рисунок А). Экспрессия МКАт к коллагену III типа очагово визуализируется во всех слоях стенки нативных образцов сосудов и носит умеренный характер (рисунок В). Показатели оптической плотности эластина, коллагенов I и III типов нативных образцов сосудов представлены в таблице.

При комплексном изучении образцов нативных артерий свиней гистологическая картина, степень выраженности гистохимических и иммуногистохимических реакций соответствуют нормальному строению нативных сосудов.

Experiments in Animals (3rd National Congress in Bioethics, Kyiv, 2007) and the statements of European Convention for the Protection of Vertebrate Animals Used for Experimental and Other Scientific Purposes (Strasbourg, 1986). Washed arteries were placed into cryocontainers (Eurotubo, Deltalab, Spain) and stored in liquid nitrogen (-196°C) until the use [8]. The maximal storage term reached 9 months. Artery samples were thawed in water bath at 37°C and exposed to ionizing radiation not later than 90 min after thawing. The arteries were divided in 4 groups: group 1 (control) comprised native (*i.e.* untreated) arteries, ($n = 10$); group 2 consisted of intrathoracic arteries after low temperature exposure ($n = 10$); group 3 was made up of native irradiated arteries ($n = 10$); group 4 included the arteries after low temperature and radiation exposures ($n = 10$). Samples were irradiated at the premises of the National Science Center Kharkov Institute of Physics and Technology of the National Academy of Sciences of Ukraine (NSC KIPT) with linear accelerator of electrons LAE-2000 (NSC KIPT) in 25 kGy dose, the radiation energy was up to 10 MeV, with 1 mA average current [1]. The dose of 25 kGy was selected as the minimum required one to ensure the sterility for medical supplies [10]. Aortic tissues were studied immunohistochemically using antibodies to collagen I, III and elastin (GeneTex, USA) using polymer peroxidase kit for immune staining PolyVue HRP/DAB Diagnostic BioSystems (DAKO EnVision, Netherlands) [6, 7].

The performed investigations allowed to reveal the following. Immunohistochemical study showed the expression of monoclonal antibodies (MAB) against elastin in internal elastic membrane of pig native aorta: that had diffuse and intensive character, middle part of membrane had moderately diffuse staining (Fig. C). Diffuse anti-collagen I MAB expression was also found in a wall of native samples: the media was stained moderately, the intima and adventitia were coloured intensively (Fig. A). MAB expression against collagen III was presented focally through the entire wall of native vascular samples and was of a moderate character (Fig. B). Indices of optical density exhibited by elastin, collagens I and III of native vessel samples are presented in the Table. Histological pattern, manifestation rate of histochemical and immunohistochemical responses correspond to a normal structure of native vessels when the samples of native porcine arteries have been overall studied.

Histochemical investigation revealed an expression of MAB against elastin in a wall of irradiated aortal samples, which was characterized by a moderately distributed locuses in internal elastic membrane, and only slightly manifested reaction in the intermediate and external membranes (Fig. F). The MAB expression against collagen I was diffuse in aortic wall of irradiated samples,



Экспрессия МКАт в стенке свиных артерий: **A, B, C** – нативных; **D, E, F** – после воздействия ионизирующего облучения; **G, H, I** – после замораживания-отогрева; **J, K, L** – после облучения и замораживания-отогрева; **A, D, G, J** – к коллагену I типа; **B, E, H, K** – к коллагену III типа; **C, F, I, L** – к эластину; $\times 200$.

MAB expression in porcine arterial wall: **A, B, C** – native (untreated); **D, E, F** – following ionizing irradiation; **G, H, I** – post freeze-thawing; **J, K, L** – post freeze-thawing and irradiation; **A, D, G, J** – against collagen I; **B, E, H, K** – against collagen III; **C, F, I, L** – against elastin; $\times 200$.

На основании иммуногистохимического исследования в стенке облученных образцов аорты была определена экспрессия МКАт к эластину, во внутренней эластической мембране, которая имеет умеренную интенсивность распределения визуализируемых локусов, а в средней и наружной оболочке – слабо

moderate in the media and more manifested in the intima and adventitia (Fig. D). The MAB expression against collagen III was focal in all the layers of vascular wall of irradiated samples and had a moderate intensity (Fig. E).

The performed immunohistochemical study in the samples of irradiated native arteries allowed finding a



выраженная (рисунок F). Экспрессия МКАт к коллагену I типа определяется диффузно в стенке аорты облученных образцов и имеет умеренно выраженный характер в меди и более выраженный – в интима и адвентиции (рисунок D). Экспрессия МКАт к коллагену III типа очагово визуализируется во всех слоях стенки сосуда облученных образцов и носит умеренный характер (рисунок E).

Результаты проведенного иммуногистохимического исследования образцов облученных нативных артерий свидетельствуют об умеренно выраженной деформации и очаговых деструктивных изменениях эластических и коллагеновых волокон, которые сопровождаются значимым снижением оптической плотности эластина и повышением оптической плотности коллагена III типа по сравнению с соответствующими показателями в группе нативных образцов (таблица), при этом целостность соединительнотканых волокон сохранена.

При иммуногистохимическом исследовании в стенке сосудов после криовоздействия диффузно визуализируется интенсивно выраженная экспрессия МКАт к эластину во внутренней эластической мембране, а в средней и наружной оболочках – умеренно выраженная (рисунок I). Экспрессия МКАт к коллагену I типа определяется диффузно в стенке артерии и имеет умеренно выраженный характер в меди и более интенсивный – в интима и адвентиции (рисунок G). Экспрессия МКАт к коллагену III типа очагово визуализируется во всех слоях стенки сосуда после криовоздействия и носит умеренный характер в меди и более интенсивный – во внутренней и наружной оболочках (рисунок H).

Полученные данные свидетельствуют о том, что при действии низких температур в клеточных элементах всех слоев стенки сосудов развиваются преимущественно деструктивные изменения в виде некробиоза и некроза гладких мышечных клеток, фибробластов, эндотелиоцитов [2, 3, 6, 7]. Для коллагеновых волокон характерно очаговое набухание, которое сопровождается значимым снижением оптической плотности коллагена I типа (рисунок G). Показатели оптической плотности эластина и коллагена III типа имеют тенденцию к снижению, однако значимо не изменяются по сравнению с группой нативных артерий (рисунок H, I). В целом соединительнотканые волокна сохраняют свое пространственное расположение и структуру.

При иммуногистохимическом исследовании образцов артерий после криовоздействия и облучения экспрессия МКАт к эластину во внутренней эластической мембране распределяется очагово и носит умеренный характер, как и в средней оболочке – соответственно (рисунок L).

Экспрессия МКАт к коллагену I типа определяется диффузно в стенке артерии, имеет умеренную интен-

Показатели оптической плотности эластина и коллагена в стенке артерии после действия замораживания и облучения ($M \pm m$), усл. ед. опт. пл.

Indices of elastin and collagen optical density in arterial wall following freezing and radiation exposures ($M \pm m$), rel. units of optical density

Группы Groups	Эластин Elastin	Коллаген I типа Collagen I	Коллаген III типа Collagen III
Нативный образец Native sample	0,141 ± 0,008	0,132 ± 0,006	0,122 ± 0,006
Образцы после замораживания Samples after freezing	0,122 ± 0,006	0,101 ± 0,005 ²	0,121 ± 0,006
Образцы после замораживания и облучения Samples after freezing and radiation	0,128 ± 0,006	0,126 ± 0,006	0,147 ± 0,007 ¹
Нативный и облученный образец Native and irradiated sample	0,086 ± 0,004 ³	0,140 ± 0,007	0,158 ± 0,008 ²

Примечание: различия статистически значимы по отношению к показателям нативных артерий: ¹ – $p < 0,05$; ² – $p < 0,01$; ³ – $p < 0,001$.

Note: the differences are significant if compared to the data of native (untreated) arteries: ¹ – $p < 0.05$; ² – $p < 0.01$; ³ – $p < 0.001$.

moderate deformation and focal destructive changes in elastic and collagen fibres, accompanied with a significant decrease in optical density of elastin and increase in optical density of collagen III as compared to the corresponding indices in the group of native samples (Table), in this case the integrity of connective fibres was preserved.

Following cryoexposure the vascular wall had an intensive MAB expression against elastin which was diffuse in internal elastic membrane, and moderate in the intermediate and external membranes (Fig. I). The MAB expression against collagen I was diffuse in arterial wall: moderate in the media and more intensive in the intima and adventitia (Fig. G). The MAB expression to collagen III was of focal character in all the layers of vascular wall post cryoexposure: moderate in the media and more intensive in internal and external membranes (Fig. H).

Our findings testify to the development of mainly destructive changes in terms of necrobiosis and necrosis of smooth muscle cells, fibroblasts, endotheliocytes observed through the cells of all the layers of vascular wall following low temperature exposure [3, 4, 8, 11]. A focal swelling, accompanied with a significant decrease in optical density of collagen I was characteristic to collagen fibres (Fig. G). Indices of optical density of elastin and collagen III had a tendency to reduce, but no statistically significant changes as com-

сивность распределения локусов выраженный характер в меди, а также интенсивный – в интима и адвентиции (рисунок J). Экспрессия МКАТ к коллагену III типа визуально распределяется очагово во всех слоях стенки сосуда и носит умеренный или интенсивный характер (рисунок K).

Микроскопическая картина препаратов после криовоздействия и облучения, а также степень выраженности гистохимических реакций в этой группе образцов свидетельствуют о эксплицированных деструктивных изменениях клеточных элементов в стенке артерий с тотальным кариопикнозом и кариорексисом [6]. Вместе с тем соединительнотканые компоненты стенки сосудов (внутренняя эластическая мембрана, эластические и коллагеновые волокна) сохраняют свою целостность, о чем свидетельствуют значимое повышение оптической плотности коллагена III типа и тенденция к уменьшению соответствующего показателя для эластина и коллагена I типа по сравнению с исследуемыми показателями в нативных сосудах.

Таким образом, было установлено, что очаговые и деструктивные изменения эластических и коллагеновых волокон облученных нативных артерий сопровождались значимым снижением оптической плотности эластина и повышением оптической плотности коллагена III типа по сравнению с соответствующими показателями в группе нативных.

После криовоздействия на сосуды в клеточных элементах всех слоев стенки сосудов развивались преимущественно деструктивные изменения в виде некробиоза и некроза гладких мышечных клеток, фибробластов, эндотелиоцитов. Коллагеновые волокна визуализировались с очаговым набуханием, в результате чего значимо снижалась оптическая плотность коллагена I типа.

Микроскопическая картина образцов сосудов после криовоздействия и облучения свидетельствует о выраженных деструктивных изменениях клеточных элементов с тотальным кариопикнозом и кариорексисом. Вместе с тем соединительнотканые компоненты стенки сосудов сохраняют свою целостность, о которой свидетельствует значимое повышение оптической плотности коллагена III типа по сравнению с соответствующими показателями в группе нативных сосудов.

pared to the group of native arteries were found (Fig. H, I). In a whole the connective fibres preserved their spatial location and structural integrity.

Immunohistochemical investigation of arterial samples after cryoexposure and radiation revealed the MAB expression against elastin in internal elastic membrane which was focally distributed and had a moderate character in a middle membrane as well (Fig. L).

The MAB expression against collagen I was diffusive in arterial wall: moderate in the media, and intensive in the intima and adventitia (Fig. J). The MAB expression against collagen III was focally distributed in all the layers of vascular wall and had either moderate or intensive character (Fig. K).

Microscopic view of preparations subjected to cryoexposure and irradiation, as well as the degree of histochemical responses manifestation in this group of samples testified to the explicated destructive changes of cell elements in arterial wall with total karyopyknosis and karyorhexis [11]. Nevertheless the connective components of vascular wall (internal elastic membrane, elastic and collagen fibers) preserved their integrity, as testified by a significant increase in optical density of collagen III and a decrease of the index for elastin and collagen I as compared to the studied indices in native vessels.

The results of immunohistochemical investigation conducted in the samples of irradiated arteries allowed to establish, that focal and destructive changes in elastic and collagen fibers were accompanied with a significant reduction of optical density of elastin and an increased one for collagen III as compared to the corresponding indices of the group of native (untreated) arteries.

Most destructive changes in terms of necrobiosis and necrosis of smooth muscle cells, fibroblasts, endotheliocytes were found in cells of all the layers of arterial wall from the vessels subjected to cryoexposure. Collagen fibers had focal swelling, resulting in a significant decrease in optical density of collagen I.

Microscopic view of vascular samples following cryoexposure and irradiation testified to significant destructive changes in cells in terms of total karyopyknosis and karyorhexis. However, the connective components of vascular wall preserved their integrity, as testified by a significant rise in optical density of collagen III as compared to the corresponding indices in the group of native vessels.

Литература

1. Борискин В.Н., Ванжа С.А., Верещака В.Н. и др. Развитие радиационных технологий и испытаний в НИК «Ускоритель» ННЦ ХФТИ // Вопросы атомной науки и техники. Серия: Ядерно-физические исследования. – 2008. – Т. 50. – №5. – С. 150–154.
2. Бызов Д.В., Сынчикова О.П., Пушкова Е.Н. и др. Биотехнологические аспекты создания трансплантатов артерий // Биотехнология. – 2010. – Т. 3. – №3. – С. 21–30.

References

1. Boriskin V.N., Vanzha S.A., Vereschaka V.N. et al. Development of radiation technologies and trials at RDC "Accelerator" of "NSC KIPT". Problems of Atomic Science and Technique. Nuclear Physics Investigations Series 2008; 50(5); 150–154.
2. Borschel G.H., Huang Y.C., Calve S., Arruda E.M. et al. Tissue engineering of recellularized small-diameter vascular grafts. Tissue Eng 2005; 11(5–6): 778–786.



3. Бызов Д.В., Чиж Н.А., Михайлова И.П. и др. Девиализированные сосудистые протезы, исследование in vivo // Вестник трансплантологии и искусственных органов. – 2011. – Т. 12. – №4. – С. 81–90.
5. Гистохимия (теоретическая и прикладная) / Под ред. Э. Пирса. – М.: Иностранная литература, 1962. – 962 с.
4. Патогистологическая техника и практическая гистохимия / Под ред. Р. Лилли. – М.: Мир, 1960. – 648 с.
6. Тыныныка Л.Н., Шевченко Е.В., Михайлова И.П., Сандомирский Б.П. Влияния замораживания и ионизирующего излучения на целостность клеточных элементов артерий // Экспериментальна і клінічна медицина. – 2013. – №4. – С. 51–56.
7. Пат. №68379, Україна, МПК А61L27/00, А01N1/02. Спосіб підготовки ксеногенних артерій для судинного протезування / Сандомирський Б.П., Бызов Д.В., Михайлова І.П., Синчикова О.П. та ін. – № u201110193; заявл. 19.08.2011; опубл. 26.03.2012, Бюл. №6.
8. Borschel G.H., Huang Y.C., Calve S., Arruda E.M. et al. Tissue engineering of recellularized small-diameter vascular grafts // Tissue Eng. – 2005. – Vol.11, №5–6. – P. 778–786.
9. Kannan R.Y., Salacinski H.J., Butler P.E. et al. Current status of prosthetic bypass grafts: A review // J. Biomed. Mater. Res. Appl. Biomater. – 2005. – Vol. 74, №1. – P. 570–581.
10. Schmidt C.E., Baier J.M. Acellular vascular tissues: natural biomaterials for tissue repair and tissue engineering // Biomaterials. – 2000. – Vol. 21, №2.– P. 2215–2231.
11. Sterilization of health care products-radiation sterilization-substantiation of 25 KGray as a sterilization dose for small or infrequent production batches. TC198, ICS:11.080.01, ISO/TS13409:2002, International Organization for Standardization, 2002.
3. Byzov D.B., Synchikova O.P., Pushkova E.N. et al. Biotechnological aspects in designing arterial transplants. Biotekhnologiya 2010; 3(3): 21–30.
4. Byzov D.V., Chizh N.A., Mikhailova I.P. et al. Devitalized vascular prostheses, in vivo study. Vestnik Transplantologii i Iskusstvennykh Organov 2011; 12(4): 81–90.
5. Kannan R.Y., Salacinski H.J., Butler P.E. et al. Current status of prosthetic bypass grafts: A review. J Biomed Mater Res Appl Biomater 2005; 74(1): 570–581.
6. Lilli R.D., Fullmer H.M. editors. Histopathologic technique and practical histochemistry. 4th ed. New York: McGraw-Hill; 1976.
7. Pearse A.G.E., editor. Histochemistry, theoretical and applied. 4th ed. Edinburgh: Churchill Livingstone; 1985.
8. Sandomirsky B.P., Byzov D.V., Mikhailova I.P., Synchikova O.P. et al., inventors. Way to prepare xenogenic arteries for vascular prosthesis. Patent of Ukraine N 68379 IPC A61L27/00, A01N1/02. 2012 March 26.
9. Schmidt C.E., Baier J.M. Acellular vascular tissues: natural biomaterials for tissue repair and tissue engineering. Biomaterials 2000; 21(2): 2215–2231.
10. Sterilization of health care products-radiation sterilization - substantiation of 25 KGray as a sterilization dose for small or infrequent production batches. TC198, ICS:11.080.01, ISO/TS13409:2002, International Organization for Standardization, 2002.
11. Tynnyrka L.N., Shevchenko E.V., Mikhailova I.P., Sandomirsky B.P. Effect of freezing and ionizing radiation on the integrity of cell elements of arteries. Eksperimentalna i Klinichna Meditsyna 2013; (4):51–56.