

Динамика изменения морфологии неонатальной овариальной ткани при гипотермическом хранении в зависимости от состава среды инкубации

UDC 611.651.1.013.085.23:615.014.41

V.V. KIROSHKA*, E.A. MEDINETS, YU.O. TISCHENKO, T.P. BONDARENKO

Dynamics of Morphological Change in Neonatal Ovarian Tissue During Hypothermic Storage Depending on Composition of Incubation Medium

В данной работе был проведен сравнительный анализ динамики трансформации морфологической структуры неонатальной овариальной ткани при гипотермическом хранении (ГХ) в средах различного состава. Установлено, что на начальных этапах ГХ в неэлектролитной среде сохранялся высокий пул морфологически нормальных фолликулов (88%), дегенеративные формы фолликулов имели обратимый характер. В электролитных средах количество морфологически нормальных фолликулов было ниже (66%), повреждения сопровождались образованием необратимых дегенеративных форм фолликулов. Экспериментально доказана способность неонатальной овариальной ткани восстанавливать функцию при гетеротопической трансплантации после 1-х суток ГХ в неэлектролитных средах.

Ключевые слова: гипотермическое хранение, морфологическая структура, неонатальная овариальная ткань, электролит, неэлектролит.

У даній роботі було проведено порівняльний аналіз динаміки трансформації морфологічної структури неонатальної овариальної тканини при гіпотермічному зберіганні (ГЗ) в середовищах різного складу. Встановлено, що на початкових етапах ГЗ в неелектролітному середовищі зберігався високий пул морфологічно нормальних фолікулів (88%), дегенеративні форми фолікулів мали оборотний характер. В електролітних середовищах кількість морфологічно нормальних фолікулів була нижчою (66%), ушкодження супроводжувалися утворенням незворотних дегенеративних форм фолікулів. Експериментально доведена здатність неонатальної овариальної тканини відновлювати функцію при гетеротопічній трансплантації після 1-ї доби ГЗ в неелектролітних середовищах.

Ключові слова: гіпотермічне зберігання, морфологічна структура, неонатальна овариальна тканина, електроліт, неелектроліт.

In this work we carried-out the comparative analysis of dynamics of morphological structure transformation of neonatal ovarian tissue during hypothermic storage (HS) in the media with different composition. It has been found that high pool of morphologically normal follicles (88%) was preserved in nonelectrolyte solutions, formation of degenerative follicles was of reversible character. In electrolyte solutions the quantity of morphologically normal follicles was lower (66%), the damages were accompanied by the formation of irreversible degenerative forms of follicles. It has been demonstrated experimentally that the neonatal ovarian tissue after the one day of HS in nonelectrolyte solutions had the ability to restore its function post heterotopic transplantation.

Key words: hypothermic storage, morphological structure, neonatal ovarian tissue, electrolyte, nonelectrolyte.

В настоящее время трансплантация овариальной ткани является основной репродуктивной технологией как для восстановления детородной функции у женщин при патологиях яичников различного генеза, так и для восстановления популяции исчезающих видов животных. Сохранение достаточного количества жизнеспособных фолликулов в трансплантационном материале остается основной проблемой, ограничивающей широкое применение данной технологии. Эта проблема может быть решена трансплантацией фетальной или кортикальным слоем половозрелой овариальной ткани, которые содержат максимальный пул при-

Nowadays transplantation of ovarian tissue is the main reproductive technology for fertility function recovery in women with ovarian pathologies of various origin, and for restoration of endangered species populations. Preservation of a significant number of viable follicles in transplanted material has remained a main problem, limiting a wide usage of this technology. This problem may be solved by transplantation of fetal ovarian tissue or cortical layer of mature ovarian tissue, containing maximum pool of primordial follicles [4]. According to our data obtained after transplantation to castrated animals of freshly isolated neonatal ovarian tissue of 10-day-old rats [1] its morphology, folliculo-

Институт проблем криобиологии и криомедицины
НАН Украины, г. Харьков

Institute for Problems of Cryobiology and Cryomedicine of the National Academy of Sciences of Ukraine, Kharkov, Ukraine

* Автор, которому необходимо направлять корреспонденцию:
ул. Переяславская, 23, г. Харьков, Украина 61015; тел.: (+38 057) 373-30-07, факс: (+38 057) 373-30-84, электронная почта:
vvkiroshka@mail.ru

* To whom correspondence should be addressed: 23,
Pereyaslavskaya str., Kharkov, Ukraine 61015; tel.: +380 57 373
3007, fax: +380 57 373 3084, e-mail: vvkiroshka@mail.ru

мордиальных фолликулов [4]. Согласно нашим данным, полученным после трансплантации кастрированным животным-реципиентам свежесывленной неонатальной овариальной ткани 10-дневных крыс [1], ее морфология, показатели динамики фолликулогенеза на длительных сроках наблюдения (60 и 100 суток), а также эндокринная функция соответствовали физиологической норме. Однако остается открытым вопрос ишемического повреждения донорского материала в процессе забора ткани, транспортировки, хранения и при трансплантации. Показано [10, 11], что к моменту реваскуляризации трансплантатов овариальной ткани повреждается от 60 до 80% фолликулов общего пула, из которых 20–30% гибнут во время забора, транспортировки и хранения. Сохранность овариальной ткани при транспортировке может быть обеспечена гипотермическим хранением (ГХ) [5]. При этом морфологическая сохранность фолликулов, а также функция трансплантатов будут определяться временем ГХ и составом среды инкубации. Для хранения овариальной ткани в основном используются такие электролитные среды, как физиологический раствор (0,15 М NaCl), среда 199, фосфатно-солевой буфер (ФСБ), раствор Брауна-Коллинза [6]. Однако в современной литературе отсутствуют данные о сохранности овариальной ткани при ГХ в инкубационных средах, содержащих маннитол [13] («Celsior», «Custodiol»). Известно, что введение 20%-го раствора маннитола при реперфузии яичника значительно снижает его ишемические повреждения [21]. Следовательно, вопрос возможности ГХ овариальной ткани в растворе, содержащем маннитол, остается открытым.

Цель данной работы – провести сравнительный анализ морфологической трансформации неонатальной овариальной ткани при ГХ в электролитной (ФСБ) и неэлектролитной (маннитолосодержащий раствор (MCS)) средах, а также оценить ее функцию при гетеротопической трансплантации

Материалы и методы

Объектом исследования служила овариальная ткань 10-дневных крыс линии Вистар, которых содержали в стандартных условиях вивария ИПКиК НАН Украины. Все манипуляции с лабораторными животными проводили в соответствии с положениями «Европейской конвенции о защите позвоночных животных, используемых для экспериментальных и других научных целей» (Страсбург, 1986) и общепринятыми нормами по биоэтике.

Для получения неонатальной овариальной ткани яичники крыс на 10-е сутки после их рождения выделяли с визуальным контролем под микроскопом МБС-10 (с холодным освещением операционного поля) в чашку Петри с физиологическим

genesis dynamics indices during a long-term observation (60–100 days), as well as endocrine function corresponded to physiological norm. However, the problem of ischemic damage of donor material during tissue sampling, transportation, storage and transplantation has remained unsolved. It was shown [10, 11] that to the moment of ovarian tissue transplant revascularization 60 to 80% follicles of the total pool were damaged, 20–30% of those died during sampling, transportation and storage. Survival of ovarian tissue during transportation can be provided by hypothermic storage (HS) [5]. Herewith, morphological integrity of follicles, as well as function of transplants will depend on duration of HS and composition of incubation medium. For ovarian tissue storage there are usually used electrolyte media such as physiological solution (0.15 M NaCl), medium 199, phosphate based saline (PBS), Braun-Collins solution [6]. However, there are no published data on survival of ovarian tissue during HS in incubation media containing mannitol [13] (Celsior, Custodiol). It is known that introduction of 20% mannitol during reperfusion of ovary significantly decreases its ischemic damage [21]. Therefore, the possibility of ovarian tissue HS in solution containing mannitol remains open.

The research aim was to perform comparative analysis of morphological transformations in neonatal ovarian tissue during HS in electrolyte medium (PBS) and non-electrolyte one (mannitol-containing solution (MCS)) as well as to evaluate its function after heterotopic transplantation.

Materials and methods

The research object was ovarian tissue of 10-day-old Wistar rats kept under standard conditions in the vivarium of the IPC&C of the National Academy of Sciences of Ukraine. All the experiments with animals were carried-out according to the statements of European Convention for the Protection of Vertebrate Animals Used for Experimental and Other Scientific Purposes (Strasbourg, 1986) and other generally accepted principles in bioethics.

For obtaining neonatal ovarian tissue the ovaries were retrieved from rats to the 10th day after their birth under visual control with the microscope MCS-10 (with a cold illumination of surgical field), transferred into Petri dishes with physiological solution containing penicillin and streptomycin (100 units per 100 ml). For HS the neonatal ovaries were placed into incubation media of different composition: PBS – 130 mM NaCl, 20 mM KCl, 20 mM phosphate buffer, pH 7.4; MCS – 250 mM mannitol, 10 mM NaCl, 20 mM KCl, 20 mM phosphate buffer, pH 7.4. Hypothermic storage was carried-out in freezer at 4°C. Duration of HS was 1, 2, 3, 5 or 7 days.

For experimental studies neonatal ovaries were divided into 3 groups depending on composition of

раствором, содержащим пенициллин и стрептомицин (100 ед. на 100 мл). Затем неонатальные яичники для ГХ помещали в инкубационные среды различного состава: ФСБ – 130 мМ NaCl, 20 мМ KCl, 20 мМ фосфатного буфера, pH 7,4; МСР – 250 мМ маннита, 10 мМ NaCl, 20 мМ KCl, 20 мМ фосфатного буфера, pH 7,4. Гипотермическое хранение осуществляли в холодильной камере при температуре 4°C. Продолжительность ГХ составляла 1, 2, 3, 5 или 7 суток.

Для экспериментальных исследований неонатальные яичники делили на 3 группы в зависимости от композиционного состава среды инкубации: 1 – интактная ткань; 2 – ГХ в ФСБ; 3 – ГХ в МСР.

Для морфологических исследований после ГХ неонатальную овариальную ткань фиксировали в 2%-м растворе глутарового альдегида. После чего готовили полутонкие срезы по стандартной методике [3]. В каждой серии экспериментов было проанализировано 6 образцов. Количество нормальных и дегенеративных фолликулов выражали в процентном отношении к общему количеству фолликулов в каждом срезе. С образцов делали серийные срезы ткани толщиной 5 мкм. Треть срезов окрашивали толуидиновым синим. При анализе гистологических срезов изучали только фолликулы с видимым ядром для исключения повторного подсчета одного и того же фолликула в анализируемом срезе. Деструктивные изменения фолликулов (рис. 1) оценивали по следующей классификации [14]: нормальные – ооцит с круглым ядром и ядрышком, окруженный хорошо организованными клетками гранулезы и целостной базальной мембраной (рис. 1, А); дегенеративный тип 1 – ооцит частично сжат и имеет пикнотическое ядро и плотно организованные гранулёзные клетки без пикнотических ядер (рис. 1, В); дегенеративный тип 2 – ооцит сжат, имеет пикнотическое ядро, окруженный дезорганизованными, набухшими клетками гранулезы (рис. 1, С).

Жизнеспособность овариальной ткани после ГХ изучали методом гетеротопической трансплантации [4]. Трансплантацию овариальной ткани во всех экспериментальных группах осуществляли одновременно с двухсторонней овариоэктомией в стерильных условиях под комбинированным наркозом (0,1 мг кетамина, 0,25 мг ксилазина на 100 г массы тела животного). Сайтом гетеро-

incubation medium: 1 – intact tissue, 2 – HS in PBS, 3 – HS in MCS.

For morphological studies after HS the samples of neonatal ovarian tissue were fixed in 2% glutaraldehyde. Thereafter, semithin sections were prepared by the standard method [3]. In each series of experiments six samples were examined. Amount of normal and degenerative follicles was expressed as a percentage of the total number of follicles in each section. Serial tissue sections of 5 µm were made from the samples. The third part of sections was stained with toluidine blue. Analysis of histological sections involved only follicles with a visible nucleus to avoid a cross-counting of the same follicle in the examined sample. Destructive changes of follicles (Fig. 1) were evaluated according to the following classification [14]: normal – oocytes with a round nucleus and nucleolus, surrounded by well-ordered granulosa cells and intact basal membrane (Fig. 1A); degenerative type 1 – oocytes are partially contracted, possess pyknotic nucleus and tightly ordered granulosa cells without pyknotic nuclei (Fig. 1B); degenerative type 2 – oocytes are contracted and have pyknotic nucleus surrounded by disorganized, expanded granulosa cells (Fig. 1B).

Viability of ovarian tissue after HS was studied by heterotopic transplantation [4]. Transplantation of ovarian tissue in all the experimental groups was performed simultaneously with bilateral ovariectomy under sterile conditions with combined anesthesia (0.1 mg ketamine, 0.25 mg xylazine per 100 g animal body weight). Left kidney capsule served as a heterotopic transplantation site. Transplantation procedure lasted 20 minutes.

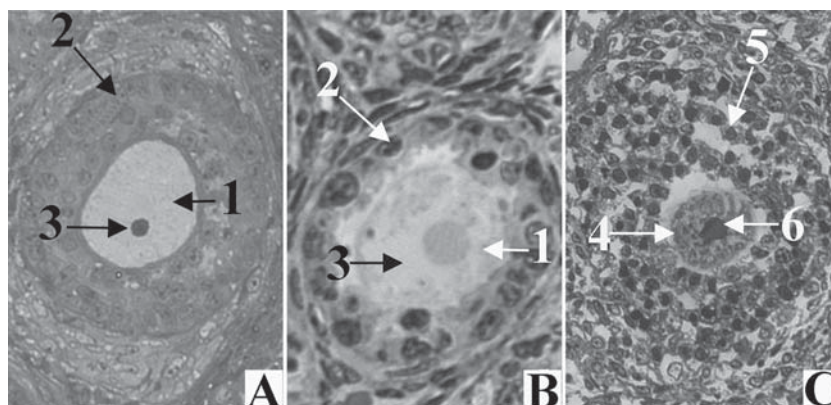


Рис. 1. Неонатальная овариальная ткань после окрашивания толуидиновым синим: А – нормальный фолликул; В – дегенеративный тип I; С – дегенеративный тип II; 1 – ооцит; 2 – клетки гранулезы; 3 – ядро; 4 – дегенеративный ооцит; 5 – дегенеративные клетки гранулезы; 6 – пикнотическое ядро.

Fig. 1. Neonatal ovary tissue stained by toluidine blue: A – normal follicle; B – degenerative type I; C – degenerative type II; 1 – oocyte, 2 – granulosa cells, 3 – nucleus, 4 – degenerative oocyte, 5 – degenerative granulosa cells, 6 – pyknotic nucleus.

топической трансплантации служила капсула левой почки. Продолжительность проведения трансплантации составляла 20 мин.

Для анализа морфологии трансплантатов неонатальной овариальной ткани на 30-е сутки после трансплантации проводили эвтаназию животных эфирным наркозом и затем выделяли почку с трансплантатом, которую фиксировали в 10%-м растворе формалина в течение 48 ч, дегидратировали и заключали в парафиновые блоки [2]. С каждого образца делали серийные срезы всего трансплантата толщиной 10 мкм. Каждый третий срез окрашивали гематоксилином и эозином. Осуществляли анализ гистологических срезов, изучая только фолликулы с видимым ядром для исключения повторного счета одного и того же фолликула в анализируемом срезе.

Стадии развития фолликулов идентифицировали согласно классификации К. Oktay [17], модифицированной А. Gougeon [12]: примордиальный – ооцит окружен слоем уплощенных гранулезных клеток; первичный – ооцит окружен слоем кубических клеток гранулезы; преантральный – ооцит окружен более чем двумя слоями гранулезных клеток, расположенных на базальной мембране, вокруг которой находятся единичные тека-клетки; антральный – ооцит увеличен в объеме, окружен несколькими слоями гранулезных клеток, формируется полость, содержащая фолликулярную жидкость.

Полутонкие и гистологические препараты исследовали с помощью светового микроскопа «Axio Observer Z1» («Carl Zeiss», Германия), объективов $\times 20$ и $\times 40$. Микрофото съемку осуществляли с помощью фотокамеры «Carl Zeiss».

Полученные данные статистически обрабатывали в пакете «Statgraphics v2.1». Различия считали достоверными при $p < 0,05$.

Результаты и обсуждение

Изменения морфологической структуры неонатальной овариальной ткани при ГХ в средах с различным композиционным составом представлена на рис. 2. В норме фолликул содержит сферический ооцит с крупным ядром, окруженным однородной цитоплазмой. К ооциту плотно прилегают слои клеток гранулезы, прикрепленных к внутренней стороне базальной мембраны. С внешней стороны базальной мембраны располагаются тека-клетки (рис. 2, А). В процессе ГХ в ФСБ происходят деструктивные изменения морфологической структуры неонатальной овариальной ткани. Видно, что после 24 ч ГХ в ФСБ наблюдаются начальные стадии трансформации ооцита (рис. 2, В). При этом отмечается вогнутая форма ооцита либо же сохраняется округлая, но с неровным контуром. Необходимо подчеркнуть, что деформация происходит

To analyze the morphology of neonatal ovarian tissue transplants to the 30th day after transplantation euthanasia of animals by ether anesthesia was performed, thereafter the kidney with transplant was retrieved, fixed in 10% formalin for 48 hrs, dehydrated and embedded into paraffin blocks [2]. Serial sections of the whole transplant of 10 μm width were made from each sample. Each third section was stained with hematoxylin and eosin. Analysis of histological sections was performed by studying follicles only with a visible nucleus to avoid cross-counting of the same follicle in the examined sample.

Stages of follicular development were identified according to the classification of K. Oktay [17], modified by A. Gougeon [12]: primordial – oocyte surrounded by a layer of flattened granulosa cells; primary – oocyte surrounded by a layer of cubic granulosa cells; preantral – oocyte surrounded by more than two layers of granulosa cells located at basal membrane with single theca cells around; antral – swelled oocyte surrounded by several layers of granulosa cells, presence of a cavity with follicular fluid.

Semithin and histological sections were examined using light microscope Axio Observer Z1 (Carl Zeiss, Germany) with $\times 20$ and $\times 40$ objectives. Photomicroimages were captured with Carl Zeiss camera.

The obtained data were statistically processed with Statgraphics v2.1 software. The differences were considered as significant at $p < 0.05$.

Results and discussion

The changes in morphological structure of neonatal ovarian tissue during HS in the media with different composition are shown in Fig. 2. Normal follicle contained spherical oocyte with large nucleus surrounded by homogeneous cytoplasm. Granulosa cell layers attached to interior basal membrane adjoined tightly to oocyte. Theca cells were located on exterior basal membrane (Fig. 2A). During HS in PBS the destructive changes in morphological structure of neonatal ovarian tissue occurred. It was shown that after 24 hrs of HS in PBS initial transformation stages of oocyte were observed (Fig. 2B). Herewith, we revealed concave-shaped oocytes or round ones, but with a rough contour. It must be emphasized that deformation was observed mainly in oocytes surrounded by two or more layers of cuboidal granulosa cells. During hypothermic storage in PBS primordial and primary follicles with a single layer of granulosa cells preserved normal morphology. By the 7th day of HS no morphologically normal follicles could be found in histological sections (Fig. 2C). Moreover, the destructive changes of all cellular structures of ovarian tissue were found: oocytes completely lost their normal shape, their membranes had no clear contours; granulosa cells were contracted, divided and located at a significant distance from each other.

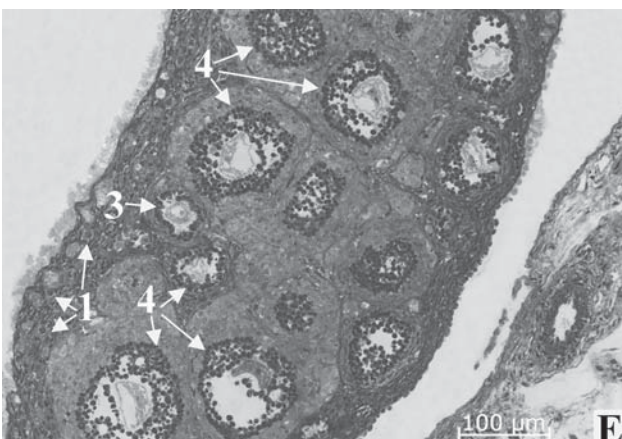
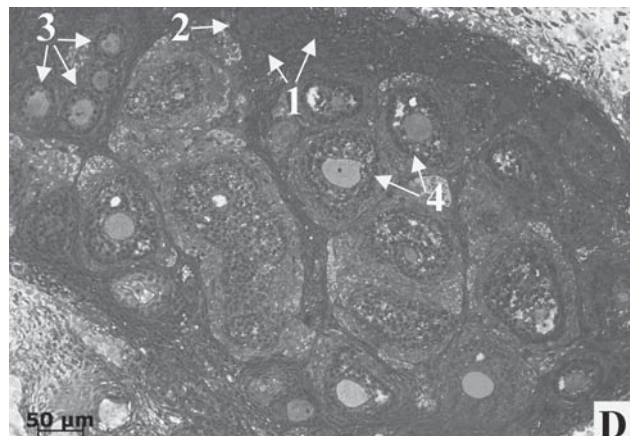
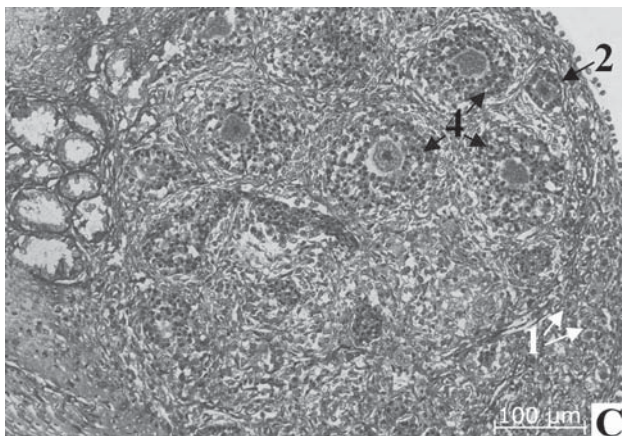
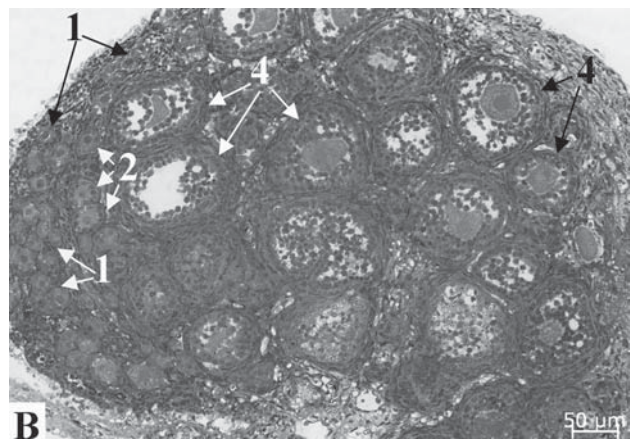
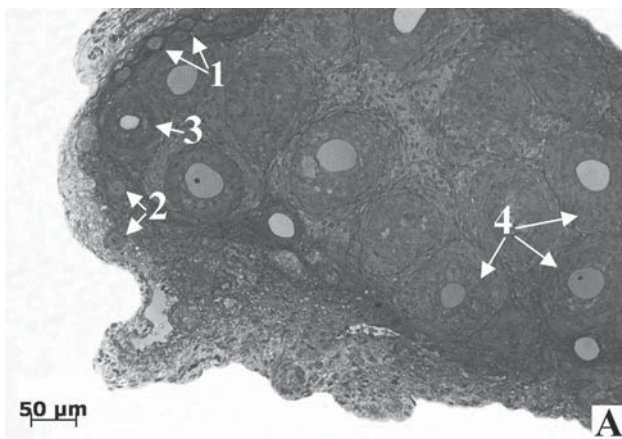


Рис. 2. Неонатальная овариальная ткань после окрашивания толуидиновым синим: А – контроль; В – 1 сутки ГХ в ФСБ; С – 7 суток ГХ в ФСБ; D – 1 сутки ГХ в МСР; E – 7 суток ГХ в МСР; 1 – примордиальный фолликул; 2 – первичный, 3 – вторичный, 4 – преантральный.

Fig. 2. Neonatal ovary tissue stained by toluidine blue: A – control; B – 1 day of HS in PBS; C – 7 days of HS in PBS; D – 1 day of HS in MCS; E – 7 days of HS in MCS; 1 – primordial follicle; 2 – primary follicle; 3 – secondary follicle, 4 – preantral follicle.

в основном у ооцитов, окруженных двумя и более слоями кубоидальных клеток гранулезы. При гипотермическом хранении в ФСБ примордиальные и первичные фолликулы с одним слоем клеток гранулезы сохраняют нормальную морфологию. К 7-м суткам ГХ на гистологических препаратах морфологически нормальные фолликулы отсутствуют (рис. 2, С). При этом отмечаются деструктивные изменения всех клеточных структур овариальной ткани: ооциты полностью утрачивают свою первоначальную форму, их мембраны не имеют четких контуров; клетки гранулезы уменьшаются в объеме

Structure transformation of neonatal ovarian tissue under hypothermic storage in MCS had another pattern. Only single follicles with deformed oocytes were observed in histological sections one day after HS (Fig. 2D). Granulosa cells kept a tight junction with oocyte, but between their layers a space was observed (Fig. 2D). After HS in MCS up to 7 days no contours of oocyte and basal membrane were observed, ordered structure of granulosa cells was violated (Fig. 2E), structure of ovarian stroma was preserved.

After the first day of HS (Fig. 3), a number of normal follicles was about 66 ± 8 and $88.1 \pm 9\%$ of total

ме, разобщаются и располагаются на значительном расстоянии друг от друга.

Трансформация структуры неонатальной овариальной ткани при гипотермическом хранении в МСР имеет другую картину. На гистологических препаратах после одних суток ГХ отмечаются только единичные фолликулы с деформированными ооцитами (рис. 2, D). Клетки гранулезы сохраняют плотный контакт с ооцитом, но между их слоями образуется свободное пространство (рис. 2, D). При увеличении срока ГХ в МСР до 7 суток контуры ооцита и базальной мембраны не наблюдаются, нарушается упорядоченная структура клеток гранулезы (рис. 2, E), структура стромы яичника сохраняется.

На первые сутки ГХ (рис. 3) количество нормальных фолликулов составляет около 66 ± 8 и $88,1 \pm 9\%$ от общего количества в ФСБ и МСР соответственно. На 3-и сутки ГХ количество нормальных фолликулов в исследуемых образцах достигает своего минимума как после хранения в ФСБ, так и в МСР.

На рис. 4 показано распределение дегенеративных фолликулов типов 1 и 2 при ГХ в зависимости от состава среды хранения (ФСБ, МСР). Видно, что при хранении в МСР на начальных этапах ГХ (1-е и 2-е сутки) преобладают фолликулы типа 1, при хранении в ФСБ – типа 2. На 2-е сутки ГХ количество дегенеративных фолликулов типа 1 составляло $9,4 \pm 1,1$ и $51,7 \pm 8\%$ в ФСБ и МСР соответственно.

В следующей серии экспериментов была оценена функциональная способность овариальной ткани после одних суток ГХ в средах различного состава методом гетеротопической трансплантации. Показано (рис. 5, А, С), что после трансплантации свежeweделенной овариальной ткани (группа 1) и ткани после суток хранения в МСР (группа 3) на 30-е сутки наблюдения морфологическая структура трансплантатов овариальной ткани имеет сходный характер. На гистологических препаратах отмечаются фолликулы различной степени зрелости, характерные как для ранних стадий фолликулогенеза (примордиальные и первичные), так и для более поздних (преантральные и антральные), а также желтые тела. На препаратах выявлены фолликулярные кисты, внутренняя стенка которых выстлана несколькими слоями вытянутых фибробластоподобных клеток с прозрачным либо бледноокрашенным внутренним содержимым. На 30-е сутки наблюдения трансплантаты неонатальной овариальной ткани после суток хранения в ФСБ (группа 2) имеют качественно другую структуру. Видно, что значительная площадь исследуемого трансплантата представлена склерозированной овариальной тканью

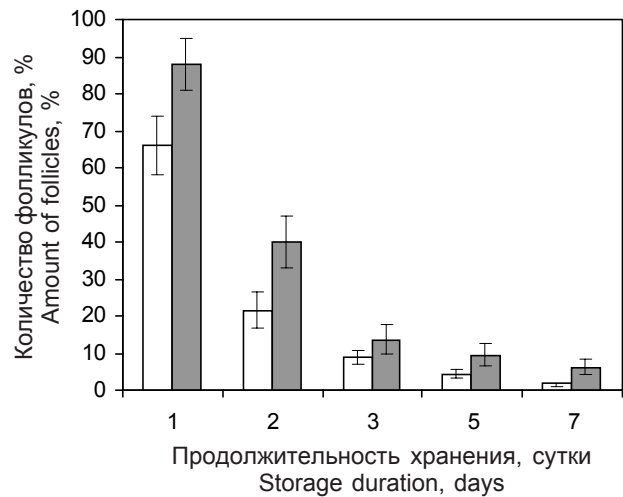


Рис. 3. Количество фолликулов с нормальным строением в образцах после ГХ в средах разного состава: □ – ФСБ; ■ – МСР.

Fig. 3. Amount of follicles with normal structure in sections of samples after HS in media of various composition: □ – PBS; ■ – MCS.

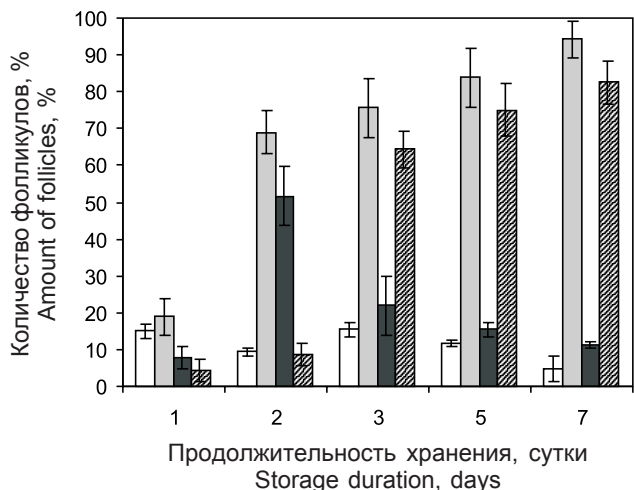


Рис. 4. Количество дегенеративных фолликулов типа 1 и 2 в зависимости от состава среды и продолжительности ГХ: дегенеративные фолликулы типа 1 (□) и 2 (■) после ГХ в ФСБ; дегенеративные фолликулы типа 1 (■) и 2 (▨) после ГХ в МСР.

Fig. 4. Content of degenerative follicles of type 1 and 2 depending on medium composition and HS duration: degenerative follicles of type 1 (□) and 2 (■) after HS in PBS; degenerative follicles of type 1 (■) and 2 (▨) after HS in MCS.

number in PBS and MCS, respectively. To the 3rd day of HS a number of normal follicles in the studied samples achieved its minimum both after storage in PBS and MCS.

Fig. 4 shows the distribution of degenerative follicles of types 1 and 2 during HS, depending on composition of storage medium (PBS, MCS). It can be seen that during initial stages of HS (1st and 2nd day) in MCS the

(рис. 5, В). У этой группы животных на гистопрепаратах отмечаются участки обильно васкуляризированной ткани по структуре сходной со стромой яичников, в которой располагаются единичные растущие фолликулы.

Анализ представленных экспериментальных данных показал, что изменение морфологической структуры неонатальной овариальной ткани при ГХ и дальнейшее ее функционирование зависят от композиционного состава среды инкубации. Так, при использовании ФСБ в качестве среды для ГХ процесс деструктивных изменений неонатальной овариальной ткани более выражен, чем при использовании МСР. Видно, что уже после суток ГХ в ФСБ происходят деформация ооцитов и нарушения плотных контактов между клетками гранулезы в преантральных фолликулах, тогда как при ГХ в МСР изменение структуры преантральных фолликулов было менее выражено. Примордиальные фолликулы сохраняли свою целостность при хранении как в ФСБ, так и в МСР. Этот факт, очевидно, связан с тем, что примордиальные фолликулы являются «молчашими» (т. е. функционально неактивными) и менее чувствительны к изменению таких факторов окружающей среды, как температура и ионное окружение. В процессе фолликулогенеза происходят пролиферация клеток гранулезы,

follicles of type 1 dominated, and in PBS the number of type 2 cells was bigger. To the 2nd day of HS a number of degenerative follicles of type 1 was 9.4 ± 1.1 and $51.7 \pm 8\%$ after storage in PBS and MCS, respectively.

In the next series of experiments we evaluated a functional capacity of ovarian tissue one day after HS in media of different composition using heterotopic transplantation. It was shown (Fig. 5A and C) that after 30th day of transplantation of freshly-isolated ovarian tissue (group 1) and tissue after one day storage in MCS (group 3) the morphological structure of ovarian tissue transplants was of similar character. There were revealed in histological sections the follicles of various maturity rate specific not only to early stages of folliculogenesis (primordial and primary), but also for later ones (preantral and antral) as well as yellow bodies. Follicular cysts were revealed in the sections, the inner wall of which was lined with several layers of extended fibroblast-like cells with clear or light-stained content. To the 30th observation day after transplantation the structure of transplant of neonatal ovarian tissue stored during one day in PBS (group 2) was qualitatively different. Significant area of the studied transplants was represented by sclerosal ovarian tissue (Fig. 5B). Areas of well vascularized tissue with structure similar to ovarian stroma with single growing follicles were revealed in the sections of this group.

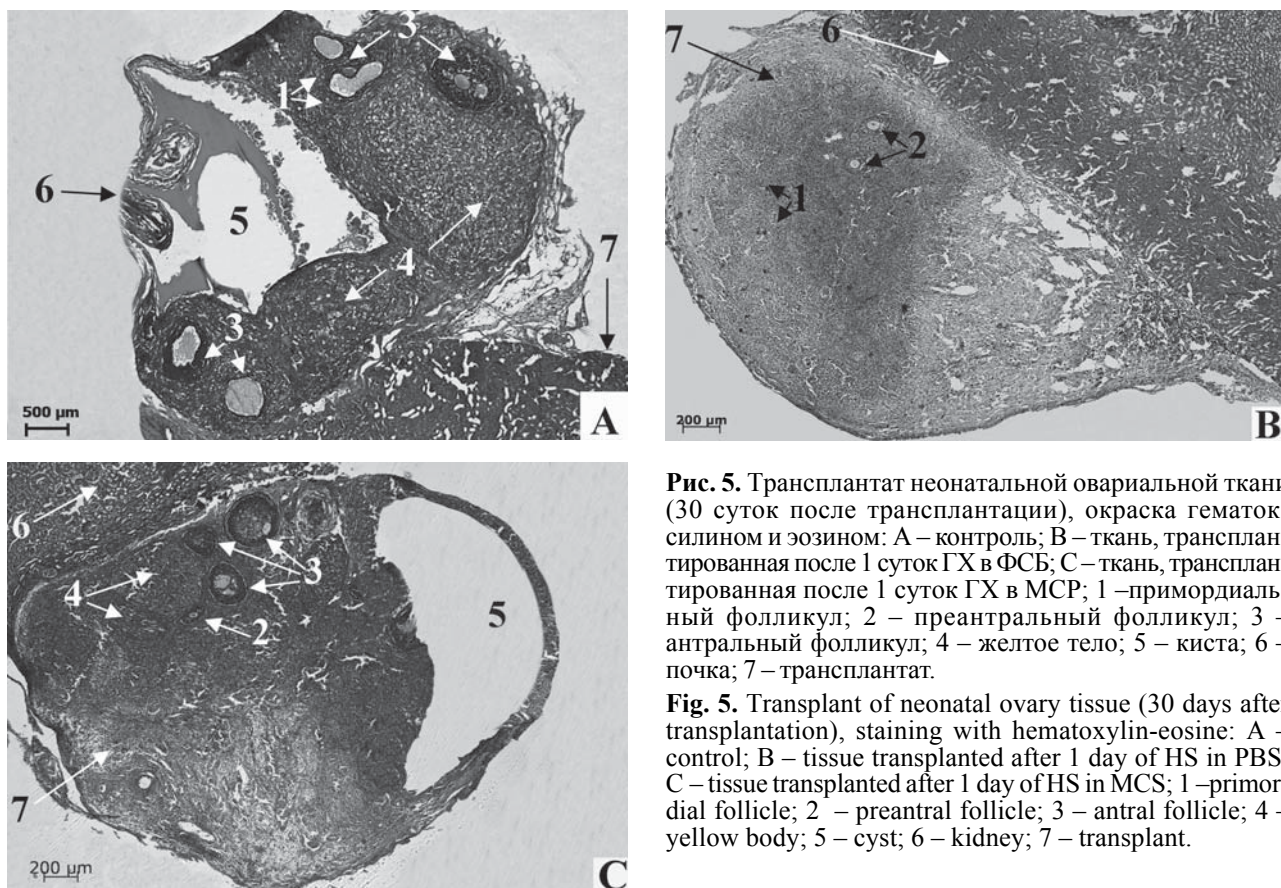


Рис. 5. Трансплантат неонатальной овариальной ткани (30 суток после трансплантации), окраска гематоксилином и эозином: А – контроль; В – ткань, трансплантированная после 1 суток ГХ в ФСБ; С – ткань, трансплантированная после 1 суток ГХ в МСР; 1 – примордиальный фолликул; 2 – преантральный фолликул; 3 – антральный фолликул; 4 – желтое тело; 5 – киста; 6 – почка; 7 – трансплантат.

Fig. 5. Transplant of neonatal ovary tissue (30 days after transplantation), staining with hematoxylin-eosine: А – control; В – tissue transplanted after 1 day of HS in PBS; С – tissue transplanted after 1 day of HS in MCS; 1 – primordial follicle; 2 – preantral follicle; 3 – antral follicle; 4 – yellow body; 5 – cyst; 6 – kidney; 7 – transplant.

рост ооцита и пролиферация цитоплазматических компонентов обоих типов клеток [12, 22]. Эти перестройки в структуре фолликулов оказывают значительное влияние на степень их деформации при ГХ в средах различного композиционного состава [9]. При увеличении сроков ГХ отмечаются качественные отличия динамики изменения морфологии овариальной ткани (см. рис. 4) в зависимости от состава среды ГХ, которые проявились в образовании дегенеративных фолликулов типа 1 и 2. Так, ко 2-м суткам ГХ в ФСБ до 70% всех фолликулов трансформировались в дегенеративный тип 2, тогда как в МСР до 8,5%. Характерной морфологической особенностью дегенеративных фолликулов типа 2 являются нарушения контактов между ооцитом и клетками гранулезы [7, 15]. Известно [7, 16], что гранулезные клетки вносят значительный вклад в метаболические процессы ооцита, поэтому контакт между клетками гранулезы и ооцитом является одним из основных факторов, определяющих рост и развитие фолликула. В работе R. Cortvrindt и соавт. [8] установлено, что при нарушении контактов между ооцитом и клетками гранулезы фолликулы претерпевают необратимые изменения и этим, очевидно, обусловлено отсутствие растущих фолликулов и желтых тел в трансплантатах неонатальной овариальной ткани у животных группы 2.

Указанные отличия в характере морфологических трансформаций неонатальной овариальной ткани в процессе ГХ проявились в различной динамике ее фолликулогенеза после гетеротопической трансплантации. Так, не выявлены достоверные отличия в морфологической структуре трансплантатов свежeweыделенной неонатальной овариальной ткани и ткани после одних суток ГХ в МСР. Этот факт, по всей видимости, можно объяснить тем, что маннитол уменьшает ишемический отек ткани, возникающий при ГХ. Согласно данным N. Sagsoz [21] ишемические повреждения при реперфузии овариальной ткани значительно снижаются, а именно наблюдается достоверное уменьшение образования продуктов перекисного окисления в яичниках после введения 20%-го раствора маннитола в кровотоки органа. В трансплантатах неонатальной овариальной ткани после ГХ в ФСБ наблюдались одиночные развивающиеся фолликулы. Очевидно, это можно объяснить необратимыми нарушениями структуры фолликулов при ГХ в ФСБ, связанными с нарушениями проницаемости мембраны как ооцита, так и клеток гранулезы. На культуре гранулезных клеток показано, что электрофизиологические свойства клеток овариальной ткани определяются молекулярной структурой таких ионных каналов, как K^+ , Ca^{2+} и Cl^- [16, 18], которые в свою очередь направлены регулируются стероидными гормонами. Следовательно,

The analysis of presented experimental data showed that the change in morphological structure of neonatal ovarian tissue during HS and its further functioning depended on incubation medium composition. Thus, if using PBS as a medium for HS the development of destructive changes in neonatal ovarian tissue was more expressed comparing to the storage in MCS. After one day of HS in PBS the deformations of oocytes and damages of tight junctions between granulosa cells in preantral follicles were present, whereas during HS in MCS the changes in the structure of preantral follicles were less expressed. Primordial follicles preserved their integrity during storage both in PBS and MCS. Obviously, this is due to the fact that primordial follicles are 'silent' (*i. e.* functionally inactive) and less sensitive to changes of environment such as temperature and ionic composition. Folliculogenesis is accompanied by growth of oocytes, proliferation of granulosa cells as well as of cytoplasmic components of both cell types [12, 22]. These rearrangements in follicular structure have a significant effect on their deformation rate during HS in media of different composition [9]. After prolongation of HS we observed qualitative differences between morphological changes in ovarian tissue depending on HS medium composition (see Fig. 4), manifested in formation of degenerative follicles of types 1 and 2. For example, to the 2nd day of HS in PBS up to 70% of all follicles transformed into a degenerative type 2 cells, while in MCS did only 8.5%. A characteristic morphological feature of degenerative follicles of type 2 is failure in contact between oocyte and granulosa cells [7, 15]. It is known [7, 16], that granulosa cells contribute significantly to metabolic processes of oocyte, so the contact between oocyte and granulosa cells is one of main factors determining the growth and development of follicle. R. Cortvrindt *et al.* established [8] that after interruption of contact between oocyte and granulosa cells the follicles underwent irreversible changes, and due to this, there was obviously no signs of growing follicles and yellow bodies in neonatal ovarian tissue transplants in group 2 samples.

Mentioned differences in morphological transformations of neonatal ovarian tissue during HS were manifested in various dynamics of its folliculogenesis after heterotopic transplantation. Thus, no significant differences between morphological structure of transplants of freshly-isolated neonatal ovarian tissue and tissue after one day of HS in MCS were revealed. This may be likely explained by the fact that mannitol reduces an ischemic tissue edema occurring during HS. According to N. Sagsoz [21] ischemic damages during reperfusion of ovarian tissue are significantly reduced, *viz.* there is significant reduction in formation of peroxidation products in ovaries after introduction of 20% mannitol into organ blood flow. In transplants of neonatal ovarian tissue after HS in PBS only single developing follicles

можно предположить, что после ГХ овариальной ткани в ФСБ нарушение процесса фолликулогенеза в трансплантатах связано с повреждением ионных каналов, изменением проницаемости мембраны, трансформацией структуры клеток гранулы и нарушением их гормонопродуцирующей функции.

Выводы

Таким образом, динамика необратимых морфологических изменений на начальных этапах ГХ (1-е и 2-е сутки), т. е. фолликулов в дегенеративную форму типа 2, наблюдается чаще при использовании ФСБ, чем МСР. При хранении в МСР отмечен высокий уровень (88%) сохранения морфологически нормальных фолликулов, а выявленные изменения морфологической структуры фолликулов носили обратимый характер. Преимущество использования МСР экспериментально подтверждено морфологической структурой трансплантатов неонатальной овариальной ткани после 1-х суток ГХ в МСР, которая сравнима с таковой при трансплантации свежeweделенной ткани.

Литература

1. Кірошка В.В., Тищенко Ю.О., Бондаренко Т.П. Ендокринна функція та морфологічний розвиток неонатальної овариальної тканини при алотрансплантації статевозрілим тваринам з експериментальною двохсторонньою оваріоектомією // Ендокринологія – 2011. – Т. 16, №2. – С. 169–177.
2. Лилли Р. Патогистологическая техника и практическая гистохимия – М., 1969. – 645 с.
3. Уикли Б. Электронная микроскопия для начинающих – М.: Мир, 1975. – 324 с.
4. Abir R., Biron-Shental T., Orvilito R. et al. Transplantation of frozen-thawed late-gestation-age human fetal ovaries into immunodeficient mice // Fertility and Sterility. – 2009. –Vol. 92, №2. – P. 770–777.
5. Andrade E.R., Amorim C.A., Matos M.H.T. et al. Evaluation of saline and coconut water solutions in the preservation of sheep preantral follicles in situ // Small Rum. Res. – 2002. – Vol. 43, №3. – P. 235–243.
6. Carvalho F.C.A., Lucci C.M., Silva J.R.V. et al. Effect of Braun–Collins and saline solutions at different temperatures and incubations times on the quality of goat preantral follicles preserved in situ // Anim. Reprod. Sci. – 2000. – Vol. 66, №3. – P. 195–208.
7. Canipari R. Oocyte-granulosa cell interactions // Hum. Reprod. Update. – 2000. – Vol. 6, №3. – P. 279–289.
8. Cortvrindt R., Smitz J., Van Steirteghem A.C. A morphological and functional study of the effect of slow freezing followed by complete in-vitro maturation of primary mouse ovarian follicles // Hum. Reprod. – 1996. – Vol. 11, №12. – P. 2648–2655.
9. Ferreira M.A.L., Brasil A.F., Silva J.R.V., Andrad B.M. Effects of storage time and temperature on atresia of goat ovarian preantral follicles held in M199, with or without indole-3-acetic acid supplementation // Theriogenology. – 2001. Vol. 55, №8. – P. 1607–1617.
10. Gook D.A., McCully B.A., Edgar D.H., McBain J.C. Development of antral follicles in human cryopreserved ovarian tissue following xenografting // Hum. Reprod. – 2001. – Vol. 16, №3. – P. 417–422.

were observed. This can be obviously explained by irreversible damages of morphological structure of follicles after HS in PBS associated with violated membrane permeability both in oocyte and granulosa cells. It was shown in cultured granulosa cells that electrophysiological properties of ovarian tissue cells depend on molecular structure of K^+ , Ca^{2+} and Cl^- ion channels [16, 18], which in their turn are specifically regulated by steroid hormones. Therefore, we can suggest that after HS of ovarian tissue in PBS the folliculogenesis failure in transplants was associated with impairment ion channel function, changes in membrane permeability, transformation of granulosa cell structure and disruption of hormone-producing function.

Conclusions

Thus, dynamics of irreversible morphological transformations at initial stages of HS (the 1st and 2nd day), i. e. of follicles into type 2 degenerative form were observed more often in the case of using PBS than MCS. Storage in MCS allowed to preserve high amount (88%) of follicles with normal structure, and found changes of follicular morphological structure were reversible. Advantage of MCS using was experimentally confirmed by morphological structure of transplants of neonatal ovarian tissue stored one day in MCS, which similar to the structure of freshly-isolated tissue.

References

1. Kiroshka V.V., Tischenko Yu.O., Bondarenko T.P. Endocrine function and morphological development of neonatal ovarian tissue at allotransplantation to matured animals with experimental bilateral ovariectomy // Endokrinologiya. – 2011. – Vol. 16, N2. – P. 169–177.
2. Lillie R.D. Histopathological technic and practical histochemistry. – Moscow, 1969. – 645 p.
3. Weekly B. Electronic microscopy for students. – Moscow: Mir, 1975. – 324 p.
4. Abir R., Biron-Shental T., Orvilito R. et al. Transplantation of frozen-thawed late-gestation-age human fetal ovaries into immunodeficient mice // Fertility and Sterility. – 2009. –Vol. 92, N2. – P. 770–777.
5. Andrade E.R., Amorim C.A., Matos M.H.T. et al. Evaluation of saline and coconut water solutions in the preservation of sheep preantral follicles in situ // Small Rum. Res. – 2002. – Vol. 43, N3. – P. 235–243.
6. Carvalho F.C.A., Lucci C.M., Silva J.R.V. et al. Effect of Braun–Collins and saline solutions at different temperatures and incubations times on the quality of goat preantral follicles preserved in situ // Anim. Reprod. Sci. – 2000. – Vol. 66, N3. – P. 195–208.
7. Canipari R. Oocyte-granulosa cell interactions // Hum. Reprod. Update. – 2000. – Vol. 6, N3. – P. 279–289.
8. Cortvrindt R., Smitz J., Van Steirteghem A.C. A morphological and functional study of the effect of slow freezing followed by complete in-vitro maturation of primary mouse ovarian follicles // Hum. Reprod. – 1996. – Vol. 11, N12. – P. 2648–2655.
9. Ferreira M.A.L., Brasil A.F., Silva J.R.V., Andrad B.M. Effects of storage time and temperature on atresia of goat ovarian

11. *Gosden R.G., Baird D.T., Wade J.C., Webb R.* Restoration of fertility in oophorectomised sheep by ovarian autografts stored at -196°C // *Hum. Reprod.* – 1994. – Vol. 9, №4. – P. 597–603.
 12. *Gougeon A.* Dynamics of follicular growth in the human: a model from preliminary results // *Hum. Reprod.* – 1986. – Vol. 5, №1. – P. 81–87.
 13. *Hart N.A., Lmvenink H.G.D., Ploeg R.J.* New Solutions in Organ Preservation // *Transplant. Rev.* – 2002. – Vol. 16, №3. – P.131–141.
 14. *Lucci C., Kacinskis M., Rumpf R.* Effects of lowered temperatures and media on short-term preservation of zebu (*Bos indicus*) preantral ovarian follicles // *Theriogenology.* – 2004. – Vol. 61, №2. – P. 461–470.
 15. *Matson B.A., Albertini D.F.* Oogenesis: chromatin and microtubule dynamics during meiotic prophase // *Mol. Reprod. Dev.* – 1990. – Vol. 25, №4. – P. 374–383.
 16. *Mattioli M., Barboni B., Bacci M.L., Seren E.* Maturation of pig oocytes: observations on membrane potential // *Biol. Re-prod.* – 1990. – Vol. 43, №3. – P. 318–322.
 17. *Oktay K., Newton H., Mullan J.* Development of human primordial follicles to antral stages in SCID/hpg mice stimulated with follicle stimulating hormone // *Hum. Reprod.* – 1998. – Vol. 13, №5. – P. 1133–1138.
 18. *Olivero P., Leiva-Salcedo E., Devoto L., Stutzin A.* Activation of Cl^- channels by human chorionic gonadotropin in luteinized granulosa cells of the human ovary modulates progesterone biosynthesis // *Endocrinology.* – 2009. – Vol. 148, №9. – P. 4680–4687.
 19. *Rauen U., de Groot H.* New insights into the cellular and molecular mechanisms of cold storage injury // *J. Investig. Med.* – 2004. – Vol. 52, №5. – P. 299–309.
 20. *Sagsoz N., Kisa U., Apan A.* Ischaemia-reperfusion injury of rat ovary and the effect of vitamin C, mannitol and verapamil // *J. Investig. Med.* – 2004. – Vol. 52, №5. – P. 299–309.
 21. *Silva J.R.V., Ferreira M.A.L., Costa S.H.F. et al.* Degeneration rate of preantral follicles in the ovaries of goats // *Small Rum. Res.* – 2002. – Vol. 43, №3. – P. 203–209.
- Поступила 28.02.2012
11. *Gosden R.G., Baird D.T., Wade J.C., Webb R.* Restoration of fertility in oophorectomised sheep by ovarian autografts stored at -196°C // *Theriogenology.* – 2001. Vol. 55, N8. – P. 1607–1617.
 10. *Gook D.A., McCully B.A., Edgar D.H., McBain J.C.* Development of antral follicles in human cryopreserved ovarian tissue following xenografting // *Hum. Reprod.* – 2001. – Vol. 16, N3. – P. 417–422.
 11. *Gosden R.G., Baird D.T., Wade J.C., Webb R.* Restoration of fertility in oophorectomised sheep by ovarian autografts stored at -196°C // *Hum. Reprod.* – 1994. – Vol. 9, N4. – P. 597–603.
 12. *Gougeon A.* Dynamics of follicular growth in the human: a model from preliminary results // *Hum. Reprod.* – 1986. – Vol. 5, N1. – P. 81–87.
 13. *Hart N.A., Lmvenink H.G.D., Ploeg R.J.* New Solutions in Organ Preservation // *Transplant. Rev.* – 2002. – Vol. 16, N3. – P.131–141.
 14. *Lucci C., Kacinskis M., Rumpf R.* Effects of lowered temperatures and media on short-term preservation of zebu (*Bos indicus*) preantral ovarian follicles // *Theriogenology.* – 2004. – Vol. 61, N2. – P. 461–470.
 15. *Matson B.A., Albertini D.F.* Oogenesis: chromatin and microtubule dynamics during meiotic prophase // *Mol. Reprod. Dev.* – 1990. – Vol. 25, N4. – P. 374–383.
 16. *Mattioli M., Barboni B., Bacci M.L., Seren E.* Maturation of pig oocytes: observations on membrane potential // *Biol. Re-prod.* – 1990. – Vol. 43, N3. – P. 318–322.
 17. *Oktay K., Newton H., Mullan J.* Development of human primordial follicles to antral stages in SCID/hpg mice stimulated with follicle stimulating hormone // *Hum. Reprod.* – 1998. – Vol. 13, N5. – P. 1133–1138.
 18. *Olivero P., Leiva-Salcedo E., Devoto L., Stutzin A.* Activation of Cl^- channels by human chorionic gonadotropin in luteinized granulosa cells of the human ovary modulates progesterone biosynthesis // *Endocrinology.* – 2009. – Vol. 148, N9. – P. 4680–4687.
 19. *Rauen U., de Groot H.* New insights into the cellular and molecular mechanisms of cold storage injury // *J. Investig. Med.* – 2004. – Vol. 52, N5. – P. 299–309.
 20. *Sagsoz N., Kisa U., Apan A.* Ischaemia-reperfusion injury of rat ovary and the effect of vitamin C, mannitol and verapamil // *J. Investig. Med.* – 2004. – Vol. 52, N5. – P. 299–309.
 21. *Silva J.R.V., Ferreira M.A.L., Costa S.H.F. et al.* Degeneration rate of preantral follicles in the ovaries of goats // *Small Rum. Res.* – 2002. – Vol. 43, N3. – P. 203–209.

Accepted 28.02.2012